Luxación Esternoclavicular

Raquel Ruiz Díaz

INTRODUCCIÓN

Las luxaciones esternoclaviculares son raras y representan menos del 1% de todas las luxaciones articulares y sólo el 3% de todas las luxaciones alrededor del hombro. A pesar de la naturaleza infrecuente de estas lesiones, pueden presentarse en la práctica clínica, implicando un reto en lo concerniente a su diagnóstico y tratamiento.

En términos simples, la inestabilidad esternoclavicular puede ser traumática o atraumática.

Las luxaciones traumáticas pueden ser anteriores o posteriores, siendo las primeras aproximadamente entre nueve y veinte veces más frecuentes, puesto que la fuerza requerida para luxar posteriormente la clavícula es un 50% mayor que la fuerza necesaria para producir una luxación anterior, debido a la resistencia de la cápsula articular posterior. Aunque las luxaciones posteriores son infrecuentes, un error en su diagnóstico puede ser devastador, debido a la posible presencia de una lesión concomitante de estructuras neurovasculares, tráquea y pulmón que se encuentran en proximidad, lo cual podría poner en riesgo la vida del paciente y requerir una intervención urgente. De hecho, se ha reportado una incidencia de un 25% de lesión de estructuras vitales del mediastino superior tras una luxación esternoclavicular posterior.

Las luxaciones atraumáticas y subluxaciones pueden ocurrir en pacientes con patología relacionada con el colágeno (como síndrome de hiperlaxitud generalizada y Ehlers-Danlos), deformidad clavicular, patrón muscular anormal, infección o artritis.

ANATOMÍA

ANATOMÍA DEL DESARROLLO/EMBRIOLOGÍA

A pesar de que la clavícula es el primer hueso largo que se osifica (a la quinta semana de vida intrauterina), la epífisis en el extremo medial de la clavícula es la última en aparecer (a los 18-20 años) y en cerrarse (a los 23-25).

Webb y Suchey [1] *realizaron un extenso estudio sobre la fisis de la porción medial de la clavícula. La evaluación postmortem de la fisis clavicular medial en 605 varones y 254 mujeres reveló que el cierre completo de la misma podría no ocurrir hasta los 31 años. En consecuencia, muchas "luxaciones" en la pubertad y pacientes adolescentes son realmente lesiones fisarias.*

ANATOMÍA ÓSEA/MORFOLOGÍA ARTICULAR

La articulación esternoclavicular es una diartrosis y constituye la única articulación verdadera entre la extremidad superior y el esqueleto axial. La superficie articular de la clavícula es mucho mayor que la del esternón, y ambas se encuentran cubiertas de fibrocartílago. El extremo medial bulboso de la clavícula es cóncavo de delante a atrás y convexo en sentido vertical lo que determina una articulación con configuración en silla de montar con la escotadura clavicular del esternón. Esta escotadura es curva, y las superficies articulares no son congruentes. La configuración en silla de montar permite el movimiento en los planos horizontal y frontal. Es una articulación inherentemente inestable, debido a que menos de la mitad de la clavícula medial articula con el ángulo superior del esternón (el polo inferior de la clavícula medial) [2]. Como articulación sinovial que es, también puede verse implicada ocasionalmente en otras patologías, como la artritis reumatoide, síndrome de Reiter y gota [3].

El 2,5% de los pacientes muestran en la cara inferior de la porción medial de la clavícula una pequeña carilla que se articula con la cara superior de la primera costilla en su unión sincondral con el esternón.

El **disco intraarticular** es una estructura fibrosa muy densa que se origina en la unión sincondral de la primera costilla y el esternón y pasa a través de la articulación esternoclavicular dividiéndola en dos espacios. Superiormente se adhiere a las caras posterior y superior de la porción medial de la clavícula. Anterior y posteriormente el disco se mezcla con las fibras del ligamento capsular. Puede tratarse de una estructura completa o incompleta, con una o más perforaciones. Con el tiempo degenera, y en los pacientes de 70-80 años es incompleto. Actúa reduciendo las incongruencias entre las superficies articulares y como un elemento de resistencia contra la traslación medial de la clavícula sobre el esternón [4]. Su grosor es de aproximadamente 3 a 5 mm. en la porción posterosuperior. En esta región, el grosor total del cartílago podría ser superior a 10 mm. lo cual tiene importancia para el movimiento articular, así como para la transmisión de fuerzas [5,6]. En algunos casos puede producirse el desgarro del disco y generar síntomas mecánicos similares a los que ocurren en la rodilla tras un desgarro meniscal [4].

ANATOMÍA LIGAMENTOSA

A pesar de su inherente inestabilidad, debido a su anatomía ósea, el robusto soporte ligamentoso convierte a la articulación esternoclavicular en una de las articulaciones que menos se luxan del cuerpo (1% de todas las luxaciones articulares, 3% de las luxaciones de la extremidad superior) [7,8].

Tres estructuras constituyen el soporte ligamentoso que representa el principal estabilizador extrínseco de la articulación:

- El ligamento costoclavicular
- Los ligamentos interclaviculares
- El ligamento capsular

a. Ligamento costoclavicular

El **ligamento costoclavicular**, también llamado ligamento romboide, consta de dos partes o fascículos y es similar a los ligamentos coracoclaviculares de la articulación acromioclavicular en lo que respecta a su configuración. Los fascículos son cortos y robustos y proporcionan estabilidad a la articulación esternoclavicular durante la elevación y rotación de la clavícula debido a que sus fibras se entrecruzan.

El *fascículo anterior* se origina en la superficie anteromedial de la primera costilla y se dirige superior y lateralmente hacia la fosa romboidea de la superficie inferior del extremo clavicular medial. El *fascículo posterior* es incluso más corto que el anterior y surge lateral a las fibras del fascículo anterior, dirigiéndose superior y medialmente.

Bearn [9] *demostró de forma experimental que las fibras anteriores se oponen a la rotación excesiva en sentido superior de la clavícula, y que las fibras posteriores se oponen a la rotación excesiva en sentido inferior. Específicamente, las fibras anteriores también se oponen al desplazamiento lateral, y las posteriores al desplazamiento medial.*

b. Ligamentos interclaviculares

Los **ligamentos interclaviculares** conectan la porción superomedial de las clavículas con los ligamentos capsulares y la parte superior del esternón, pasando entre el cartílago de la primera costilla y la clavícula inferior. Esta estructura podría tener una función suspensoria, resistiendo el desplazamiento inferior de la clavícula medial [10,11].

c. Ligamento capsular

El **ligamento capsular** cubre las porciones anterosuperior y posterior de la articulación y representa un engrosamiento de la cápsula articular. Esta estructura es la más resistente de todos los ligamentos esternoclaviculares y es la primera línea de defensa frente al desplazamiento craneal de la clavícula medial provocado por fuerzas caudales sobre el extremo distal del hombro. El *ligamento esternoclavicular anterior* se origina en la epífisis clavicular medial anterosuperior (aunque hay algunas fibras que alcanzan la metáfisis [3]) y se inserta en la superficie ventral del manubrio superior. El *ligamento esternoclavicular posterior* se ancla a la superficie posterior de la clavícula medial y tiene una apariencia más indiferenciada en la RMN. Las lesiones del ligamento esternoclavicular posterior se asocian más frecuentemente con fracturas claviculares que las del anterior [12].

Aunque algunos autores han defendido que el ligamento del disco intraarticular asiste en gran medida al ligamento costoclavicular a la hora de evitar el desplazamiento craneal de la clavícula medial, ***Bearn*** [9] *ha demostrado que el ligamento capsular es la estructura más importante a la hora de impedir el desplazamiento de la clavícula medial. En estudios experimentales postmortem, determinó, después de cortar los ligamentos costoclavicular, disco intra-articular e interclavicular que carecían de efecto sobre el equilibrio clavicular. Sin embargo, la división aislada del ligamento capsular supone una depresión caudal del extremo distal de la clavícula. Los hallazgos de Bearn tienen ciertas implicaciones clínicas respecto a los mecanismos de lesión de la articulación esternoclavicular.*

En base a un estudio con cadáveres, ***Spencer y cols.*** [13] *midieron los desplazamientos anterior y posterior de la articulación esternoclavicular. Los desplazamientos anterior y posterior se midieron en especímenes intactos y después de la resección de ligamentos elegidos aleatoriamente alrededor de la articulación esternoclavicular. La sección de los ligamentos costoclaviculares e interclaviculares tuvo poco efecto sobre la traslación de la articulación. Al cortar la cápsula posterior se observó un importante desplazamiento tanto anterior (41%) como posterior (106%). Cortando la cápsula anterior se produjo un importante incremento en el desplazamiento anterior (25%), pero menor que cuando se seccionaba la cápsula posterior. Este estudio demostró que la cápsula esternoclavicular posterior es la estructura más importante a la hora de impedir desplazamientos tanto anteriores como posteriores de la articulación esternoclavicular, actuando la cápsula anterior como un estabilizador secundario importante.*

Wirth y cols. [2,14] *piensan que las luxaciones anteriores son más comunes (95% vs 5% posteriores) debido a la mayor robustez del ligamento capsular posterior, lo cual constituye un soporte clínico a los hallazgos de Spencer.*

Los sitios más comunes de lesión de la articulación esternoclavicular son, en orden descendente de frecuencia, el disco articular, el ligamento esternoclavicular anterior, y el ligamento esternoclavicular posterior; las lesiones de los ligamentos interclaviculares y coracoclaviculares son raras [12].

RELACIONES ANATÓMICAS

La clavícula medial proporciona anclaje óseo a la cabeza clavicular del músculo pectoral mayor anteriormente, esternocleidomastoideo posteriormente y esternohioideo posteroinferiormente [15]. La inserción aponeurótica indirecta de la parte superficial de la inserción clavicular del esternocleidomastoideo (ECM) se continúa con la inserción más directa de las porciones clavicular y esternal del pectoral mayor (PM) por debajo, y cubre la articulación esternoclavicular en una capa musculo-aponeurótica, mientras la extensión tendinosa de la porción esternomastoidea del ECM cubre el aspecto medial de la articulación en la mayoría de los casos. La articulación esternoclavicular está, por lo tanto, rodeada de una capa muscular anterior y posteriormente, con el esternohioideo y el esternotiroideo detrás.

El músculo subclavio tiene un origen tendinoso en la primera costilla inmediatamente lateral al ligamento costoclavicular y tiene una inserción directa extensa en la superficie inferior de la clavícula. Se haya envuelto por la fascia clavipectoral, la cual se continúa con la fascia cervical por encima de la

clavícula y continúa con el ligamento costoclavicular medialmente por debajo de la clavícula. El subclavio tiene un único aporte nervioso, lo cual es importante para la función clavicular. La forma e inserciones del músculo sugieren que actúa reduciendo la frecuencia y la cantidad de desplazamiento superior de la clavícula cuando ésta se somete a cargas compresivas laterales, reduciendo, por lo tanto, la tensión aplicada a la articulación esternoclavicular. El subclavio actúa, en consecuencia, como un amortiguador extrínseco.

Los músculos esternohioideo, esternotiroideo y escaleno se sitúan detrás de la articulación esternoclavicular y el tercio interno de la clavícula constituyendo una "cortina" que esconde estructuras vitales como la arteria y vena innominadas, el nervio vago, el nervio frénico, la vena yugular interna, la tráquea y el esófago [16]. Cuando se contempla la posibilidad de estabilizar la articulación esternoclavicular con un pin desde la clavícula hasta el esternón, es importante recordar que el cayado de la aorta, la vena cava superior y la arteria pulmonar derecha también se encuentran cerca.

Otra estructura que debe considerarse es la vena yugular anterior, que se localiza entre la clavícula y la cortina de músculos. En los tratados de anatomía se señala que el tamaño de esta vena es variable, pudiendo alcanzar 1,5 cm. Esta vena no posee válvulas y, al puncionarla, puede originar un sangrado profuso.

SECHC

BIOMECÁNICA

La articulación esternoclavicular se mueve libremente y funciona casi como una articulación esférica, en el sentido de que se mueve prácticamente en cualquier plano, incluyendo la rotación.

Algunos autores creen que la mayor parte de la rotación y elevación de la clavícula ocurre a través de la articulación esternoclavicular, y que la clavícula actúa como un fulcro, permitiendo a la escápula circunscribir un arco entre 40 y 60º alrededor de la articulación esternoclavicular [4,11,17,18]. Efectivamente, la escápula se mueve alrededor de la pared torácica posterior bajo una envoltura muscular, estando determinada su posición por la traslación y rotación de la clavícula a nivel de la articulación acromioclavicular y esternoclavicular. El patrón de movimiento que sigue viene dictado por la contracción sinérgica de los músculos escapulotorácicos anteriores (pectoral menor) y posteriores (trapecio, serrato anterior y romboides intermedio [19,20]). La carga compresiva sobre el miembro superior genera una tensión rotacional y traslacional sobre la clavícula, que es compartida por dichos músculos. La forma torsional de la clavícula tiene influencia sobre la generación de tensión en las articulaciones acromioclavicular y esternoclavicular; de este modo, clavículas más cortas podrían estar asociadas con cambios degenerativos más precoces en la articulación acromioclavicular [21].

No está claro si esto es aplicable también a la articulación esternoclavicular. La relación entre el ligamento costoclavicular, actuando como un pivote lateral a la articulación esternoclavicular, y la forma torsional de la clavícula tiene influencia sobre la magnitud del movimiento esternoclavicular: una clavícula más corta podría generar un mayor desplazamiento traslacional y rotacional de la articulación esternoclavicular para un determinado movimiento de la articulación acromioclavicular. Una excesiva traslación podría originar síntomas en las articulaciones esternoclaviculares con estructuras capsulares más débiles, como en los casos de patología relacionada con el colágeno.

Rockwood y col. señalaron que había poca restricción en la movilidad del hombro en pacientes a los que se les había sometido a artodesis o fijación rígida de la articulación acromioclavicular [14]. En cambio, debido al alto grado de movilidad de la articulación esternoclavicular, los intentos de fijación o fusión han llevado a menudo al aflojamiento y migración del material, con resultados fatales en ocasiones, y podría ser la razón de por qué también podemos encontrar artrosis en esta articulación [18]. Durante la elevación normal del hombro, la articulación esternoclavicular puede alcanzar también 30 a 35 º de elevación, 35º de flexión y extensión [7] y una rotación de 45 a 50º alrededor de su eje longitudinal. La movilidad de la articulación esternoclavicular tiene lugar principalmente en los primeros 90º de elevación del brazo, con una proporción de 4º de movilidad estenoclavicular por cada 10º de elevación del brazo [23]. A altos grados de elevación del brazo no se produce casi movilidad en la articulación esternoclavicular.

CONSIDERACIONES CLÍNICAS

Afortunadamente, no es necesario tener que reconstruir muy frecuentemente la articulación esternoclavicular. Muchos autores recomiendan preservar o reconstruir los ligamentos costoclaviculares como un componente esencial para la estabilidad [24,25].

*Basándose en sus hallazgos, **Spencer y cols**. [13] sugirieron que la reconstrucción de la cápsula posterior debería ser una prioridad en todo paciente tratado quirúrgicamente por una luxación esternoclavicular. La reconstrucción capsular anterior debería incluirse también en las luxaciones anteriores.*

Sin embargo, al igual que ocurre con la articulación acromioclavicular, no se tiene un claro entendimiento de la contribución de los estabilizadores musculares dinámicos de la articulación esternoclavicular. *Claramente tienen un cierto papel, puesto que **Acus y cols.** [26] reportaron buenos y excelentes resultados tras la escisión de una media de 2,9 cm. (hasta 4 cm.) de la clavícula medial en una variedad de patologías, incluyendo la inestabilidad. **Yeh y Williams** [27] defienden que una parálisis crónica del trapecio es una causa potencial para el desarrollo de una inestabilidad atraumática esternoclavicular. Mediante la elevación del ángulo lateral de la escápula y la clavícula lateral, el trapecio proporciona una función dinámica estabilizadora importante a la articulación esternoclavicular. Una pérdida crónica de su función podría llevar a una laxitud gradual de los ligamentos esternoclaviculares.*

CLASIFICACIÓN Y MECANISMO DE LESIÓN DE LA INESTABILIDAD ESTERNOCLAVICULAR

Existen diversos sistemas de clasificación de la inestabilidad esternoclavicular en función de si consideramos las causas, los factores desencadenantes, la evolución temporal y/o dirección del desplazamiento de la misma.

CLASIFICACIÓN SEGÚN LAS CAUSAS

Desde un punto de vista etiológico, la inestabilidad esternoclavicular puede ser estructural o no estructural.

CLASIFICACIÓN SEGÚN LOS FACTORES DESENCADENANTES

Los factores desencadenantes pueden ser traumáticos, atraumáticos, neurológicos o una combinación de los mismos.

a. Factores traumáticos

Cuando hay una lesión traumatológica, podemos distinguir tres entidades: esguince o subluxación, luxación aguda y luxación recurrente.

a.1. Allman [28] clasificó los **esguinces agudos** como leves moderados o intensos.

a.1.1. En el *esguince leve (tipo I)*, los ligamentos permanecen íntegros, aunque distendidos, y la articulación estable.

a.1.2. En el *esguince moderado (tipo II)* se produce una subluxación de la articulación esternoclavicular. En ocasiones, los ligamentos capsulares, los del disco intraarticular y los costoclaviculares se desgarran de manera parcial. La subluxación puede ser anterior o posterior.

a.1.3. En un *esguince intenso (tipo III)* hay un desgarro completo de los ligamentos esternoclaviculares y se produce una luxación que puede ser también anterior o posterior.

a.2. En una **luxación aguda** se rompen los ligamentos capsulares e intraarticulares. En ocasiones, el ligamento costoclavicular permanece íntegro, pero lo suficientemente distendido como para permitir la luxación.

a.3. Cuando la primera luxación traumatológica aguda no se resuelve adecuadamente, fuerzas leves o moderadas pueden ocasionar una **luxación recurrente**, situación, por otra parte, poco frecuente.

b. Factores no traumáticos

Entre los factores no traumáticos que pueden subluxar o distender la articulación esternoclavicular se encuentran la luxación o subluxación espontánea, la artritis (artrosis, artropatías, osteítis condensante de la parte medial de la clavícula, hiperostosis esternocostoclavicular y la artritis postmenopaúsica entre ellas), la infección, la ***patología relacionada con el colágeno (como síndrome de hiperlaxitud generalizada y Ehlers-Danlos), la deformidad clavicular o un patrón muscular anormal.***

CLASIFICACIÓN SEGÚN LA EVOLUCIÓN TEMPORAL

Si se considera su evolución en el tiempo, la inestabilidad puede ser:

- **aguda:** definida como un primer episodio.
- **recurrente**: cualquier episodio repetido, pero sin un desplazamiento fijo.
- **persistente**: cualquier episodio repetido, con desplazamiento fijo.

CLASIFICACIÓN SEGÚN LA DIRECCIÓN DEL DESPLAZAMIENTO

La dirección del desplazamiento puede ser anterior, posterior, superior o inferior. La **luxación anterior** es la más frecuente. En ella, el extremo clavicular medial se desplaza en sentido anterior o anterosuperior

hasta el borde anterior del esternón. La **luxación posterior** es rara. En este caso, el extremo clavicular medial se desplaza en sentido posterior o posterosuperior respecto del borde posterior del esternón.

SISTEMA DEL TRIÁNGULO DE STANMORE

El sistema del triángulo de Stanmore, previamente definido como una ayuda para la clasificación y manejo de pacientes con inestabilidad de la articulación glenohumeral, es útil para clasificar la inestabilidad esternoclavicular [29]. Ayuda cuando hay presencia simultánea de varias patologías y para patología cambiante con el tiempo. Hay tres grupos polares:

- Tipo I, traumática estructural
- Tipo II, atraumática estructural
- Tipo III, patología no estructural de patrón muscular (neuromuscular) (Fig.1.).

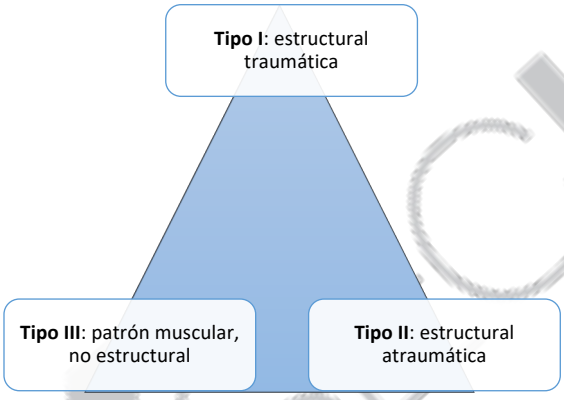

Fig. 1. Diagrama del sistema de clasificación del triángulo de Stanmore, mostrando el concepto de grupo polar. Los pacientes pueden moverse alrededor del triángulo representando patología cambiante, y pueden ser clasificados como patología combinada, ej. I/III para un paciente que originalmente tuvo una luxación traumática (I) y posteriormente desarrolló un patrón muscular (III).

Las patologías típicas y las características de cada grupo se muestran en las Tablas I y II. Hay un contínuo entre los grupos, de manera que un paciente con un tipo I traumática estructural inicial podría desarrollar un elemento de patrón muscular (tipo III) con el tiempo; este paciente sería entonces clasificado como un tipo I/III.

El efecto del tratamiento puede ser monitorizado usando el mismo sistema de clasificación: los pacientes "migran" alrededor del triángulo dependiendo de la forma de presentación o patología inicial y cómo cambian con el tiempo.

En la **inestabilidad tipo I** hay una historia definida de traumatismo de alta energía (fractura de la clavícula medial o luxación esternoclavicular) que debería hacer sospechar de la presencia de lesión torácica interna o en el miembro superior concomitantes. La fuerza causante puede ser directa o indirecta. En el primer caso, la fuerza aplicada directamente sobre la cara anteromedial de la clavícula empuja ésta en sentido posterior por detrás del esternón y hacia el mediastino. En el segundo caso, puede aplicarse una fuerza indirecta en la articulación esternoclavicular desde la caras anterolateral o posterolateral del hombro. Es el mecanismo más frecuente de las lesiones de la articulación esternoclavicular. Mehta y cols [30,31]. publicaron que tres de cada cuatro luxaciones esternoclaviculares son ocasionadas por alguna fuerza indirecta, y Heinig observó que ocho de nueve casos de luxación esternoclavicular posterior eran ocasionados por alguna fuerza indirecta. Una fuerza compresiva que sea aplicada a la región lateral del hombro, como en una caída de lado, puede resultar en un desplazamiento anterior de la diáfisis de la clavícula a través de una característica fractura extracapsular oblícua por cizallamiento de la clavícula medial que desgarra la cápsula posterior, pero podría romper la cápsula anterior y a menudo parte del ligamento costoclavicular. La misma fuerza puede causar una luxación anterior, que puede ser difícil de distinguir de una fractura de clavícula medial. El aspecto anteromedial de la clavícula fracturada tiene una forma puntiaguda y se mueve de manera oblícua por delante del esternón, mientras que en una luxación esternoclavicular el borde medial de la clavícula es romo y se mueve hacia delante más que cruzando por delante del esternón. Por un mecanismo similar, una fuerza compresiva aplicada lateralmente sobre el hombro, pero con el brazo flexionado, puede resultar en una luxación posterior de la articulación esternoclavicular.

En el **tipo II** hay una patología capsular estructural pero no una clara historia de traumatismo. Este tipo podría mostrar cambios estructurales microtraumáticos en el tejido capsular.

En la **inestabilidad tipo III** no hay anomalía estructural; la causa de la inestabilidad tiene claramente un componente muscular, con una función inapropiada de las porciones clavicular y esternal del pectoral mayor. Esto podría ser más evidente en actividades excéntricas por encima de la cabeza. El patrón

muscular puede ser sutil y difícil de detectar, pero es una causa frecuente de síntomas persistentes y fracaso de cirugías por otra parte bien realizadas.

Tabla I. Características de la clasificación del triángulo de Stanmore de inestabilidad articular

PATOLOGÍA	TIPO I: ESTRUCTURAL TRAUMÁTICA	TIPO II: ESTRUCTURAL ATRAUMÁTICA	TIPO III: PATRÓN MUSCULAR, NO ESTRUCTURAL
TRAUMA	Sí	No	No
DAÑO SUPERFICIE ARTICULAR	Sí (ej. Rotura del disco, defectos condrales)	No inicialmente; sí cuando se prolonga	No
PROBLEMA CAPSULAR	Sí	Sí	A veces
LAXITUD	Unilateral	Uni/bilateral	A menudo bilateral
PATRÓN MUSCULAR	Normal	Normal	Actividad anormal del pectoral mayor
TRATAMIENTO	Fisioterapia, requiriendo frecuentemente cirugía (RAFI, reconstrucción SCJ)	Fisioterapia requiriendo ocasionalmente cirugía (reconstrucción SCJ)	Fisioterapia educacional

RAFI, reducción abierta y fijación interna; SCJ, articulación esternoclavicular

Tabla II. Espectro de patologías en cada grupo que predisponen a la inestabilidad (SCJ, articulación esternoclavicular)

Tipo I: estructural traumática	Tipo II: estructural atraumática	Tipo III: patrón muscular, no estructural
Luxaciones (anterior, posterior) Fracturas de clavícula medial	Condiciones que causan laxitud capsular (ej: Sd. Ehlers- Danlos, Sd. Marfan) Forma clavicular: clavícula corta que incrementa el torque en la SCJ Artrosis degenerativa Artritis inflamatoria Infección Síndrome de hiperostosis esternoclavicular	Patrón muscular de pectoral mayor hiperactivo/aberrante

CAUSAS MÁS FRECUENTES DE LUXACIÓN DE LA ARTICULACIÓN ESTERNOCLAVICULAR

La causa más frecuente de luxación esternoclavicular son los accidentes de tráfico; la segunda son las lesiones deportivas.

Omer [32]*, en su revisión de pacientes de 14 hospitales militares, recopiló datos de 82 pacientes con luxación esternoclavicular. Reportó que casi el 80% de ellos fueron consecuencia de un accidente con vehículo (47%) o deportivo (31%).*

INCIDENCIA DE LAS LESIONES DE LA ARTICULACIÓN ESTERNOCLAVICULAR

Cave y cols.[8] *publicaron una serie de 1603 lesiones de la cintura escapular en la que la incidencia de luxación esternoclavicular fue del 3% (frente a un 85% de luxaciones glenohumerales y un 12% de acromioclaviculares).*

En un estudio realizado con 3451 lesiones secundarias a la práctica de esquí alpino, ***Kocher y Feagin*** [33] *observaron que las lesiones que afectaban al complejo del hombro eran el 39% de las lesiones de la extremidad superior y el 11,4% de todas las lesiones producidas por esquí alpino. De las 393 lesiones que afectaban al complejo del hombro, las luxaciones esternoclaviculares suponían un 0,5%.*

La serie más numerosa de una única institución fue la publicada por ***Nettles y Linscheid*** [34]*, que estudiaron 60 pacientes con luxaciones esternoclaviculares (57 anteriores y 3 posteriores).*

LESIONES COMBINADAS

LUXACIÓN DE AMBOS EXTREMOS DE LA CLAVÍCULA. LA CLAVÍCULA FLOTANTE

La luxación de ambos extremos de la clavícula (luxación bipolar de la clavícula o clavícula flotante) es una lesión rara, con sólo unos 40 casos publicados en la literatura, que se produce generalmente tras traumatismos de alta energía como accidentes de tráfico a alta velocidad, caídas desde altura y objetos pesados que impactan sobre el hombro. El primer caso fue descrito por Porral [35] ***en 1831 y desde entonces ha habido publicaciones intermitentes de esta lesión.***

En 1990 ***Sanders y cols.***[36] *refirieron reportaron los casos de seis pacientes que sufrieron luxación de ambos extremos de la clavícula (luxación anterior de la articulación esternoclavicular y luxación posterior de la acromioclavicular). Dos pacientes que presentaron escasos síntomas en el hombro evolucionaron bien con síntomas menores después de seguir un tratamiento no quirúrgico. Los cuatro pacientes restantes presentaban síntomas persistentes en la articulación esternoclavicular. Estos pacientes fueron sometidos a una reconstrucción de la articulación acromioclavicular que condujo a un rango de movimientos completo y no doloroso y un retorno a una actividad normal.*

El manejo de esta lesión debería ser establecido individualmente para cada paciente. Los casos inicialmente publicados incluían luxación esternoclavicular anterior y luxación posterior de la acromioclavicular.

Más recientemente, Thyagarajan [37] ***publicó el primer caso de clavícula flotante con la combinación única de luxación esternoclavicular posterior con luxación acromioclavicular grado III. Los autores recomendaban la estabilización quirúrgica de ambas articulaciones en esta lesión.***

COMBINACIONES DE FRACTURAS ESTERNOCLAVICULARES Y LUXACIONES DE CLAVÍCULA

Elliott [38] *comunicó una lesión triple alrededor de la región clavicular, en la que el paciente presentaba una subluxación anterior de la articulación esternoclavicular derecha, una lesión tipo II de la articulación acromioclavicular derecha y una fractura medioclavicular derecha.*

Velutini y Tarazona [39] *reportaron un caso de luxación posterior de la clavícula medial izquierda, la primera costilla y una parte del manubrio.*

COMBINACIÓN DE LUXACIÓN ESTERNOCLAVICULAR Y LUXACIÓN ESCAPULOTORÁCICA

Tsai y cols.[40] publicaron el caso de un paciente con una luxación esternoclavicular asociada a disociación escapulotorácica. El paciente sufrió además una sección de la arteria axilar, una avulsión del nervio mediano y una plexopatía braquial completa. El tratamiento quirúrgico consistió en una reparación vascular y una amputación por encima del codo.

MANIFESTACIONES CLÍNICAS

SUBLUXACIÓN Y LUXACIÓN ATRAUMÁTICA

La subluxación y luxación atraumáticas son habitualmente anteriores y no suelen cursar con demasiado dolor. Cuando el paciente eleva el brazo hacia delante, la clavícula medial espontáneamente se desplaza hacia delante y hacia arriba y cuando el brazo desciende de nuevo al lado del paciente, la clavícula medial se reduce. En ocasiones el desplazamiento y reducción se acompañan de un súbito dolor.

SUBLUXACIÓN TRAUMÁTICA

En un esguince leve los ligamentos de la articulación están intactos. El paciente refiere síntomas de dolor leve-moderado, especialmente con el movimiento de la extremidad superior. La articulación puede estar ligeramente edematosa e hipersensible a la palpación, pero no se observa inestabilidad.

Un esguince moderado se acompaña de subluxación de la articulación esternoclavicular. Los ligamentos estarán o parcialmente rotos o muy distendidos. Se apreciará edema y el dolor es importante, especialmente con cualquier movimiento del brazo. La subluxación anterior o posterior puede ser evidente para el explorador cuando la extremidad evaluada se compara con la articulación esternoclavicular normal.

LUXACIÓN TRAUMÁTICA

La **luxación anterior** se presenta como un "bultoma" (fijo o móvil) prominente anterior, mientras que las luxaciones posteriores pueden ser muy sutiles. Frecuentemente hay dolor intenso que aumenta con cualquier movimiento del brazo, especialmente cuando se presionan los hombros entre sí mediante una fuerza lateral, e inflamación sobre la articulación y el paciente sostiene el brazo sobre el tórax para minimizar la movilidad glenohumeral y escapulotorácica; la presencia de hematoma por debajo de la clavícula y la ausencia de resistencia a nivel del ligamento costoclavicular debería hacernos pensar en una fractura con rotura incompleta del ligamento costoclavicular. El hombro afectado parece acortado y cuelga hacia delante comparado con el hombro sano. La cabeza puede estar inclinada hacia la articulación luxada. Las molestias aumentan cuando el paciente se coloca en supino, en cuyo caso se observará que el hombro afectado no descansa plano sobre la mesa.

En una **luxación posterior** la escápula podría desplazarse hacia delante y el hombro aparecer acortado y asimétrico; si hay hinchazón visible, será de escasa entidad. El paciente con una luxación posterior tiene más dolor que con una luxación anterior. El extremo clavicular medial, que casi siempre es palpable, se desplaza en sentido posterior. El borde del esternón también es más palpable que el de la articulación esternoclavicular sana. La presencia de estridor, disfagia o bradipnea sugiere compresión de la tráquea o esófago y requiere una reducción urgente de la luxación. En la fase aguda, esto se puede lograr frecuentemente por medio de manipulación cerrada, pero en la fase persistente se requiere cirugía abierta, teniendo cuidado de respetar los grandes vasos que discurren posteriormente y que podrían estar distorsionados y adheridos al tejido inflamatorio postraumático local. La realización de una radiografía de tórax es mandatoria para excluir la presencia de neumotórax, neumomediastino y hemoneumotórax. La congestión venosa de la cara y el miembro superior podría resultar de la compresión de la vena subclavia y la trombosis de la íntima. **Ono** [41] publicó un caso de luxación posterior asociada a obstrucción de la vena innominada. En casos de laceración, si la reparación es difícil, se puede llevar a cabo la ligadura de una de las venas innominadas. El edema de la extremidad superior afectada es usualmente temporal, pues se desarrolla una red colateral a la vena cava superior a través del sistema venoso yugular anterior y las venas intercostales superiores. En casos de compresión, la restauración del flujo tras la reducción de la luxación ha sido confirmada con venograma en sólo un caso de los publicados. La asimetría de pulsos por insuficiencia de la arteria subclavia es rara; no obstante, para detectar una lesión intimal se podría requerir

una angiografía. La presencia de entumecimiento y frialdad en la extremidad afecta podrían ser consecuencia de la compresión de la arteria subclavia. Puede haber una plexopatía braquial resultante de un traumatismo directo, compresión o tracción; las lesiones del plexo cerradas pueden ser manejadas con observación; las lesiones abiertas requieren exploración y estabilización [42].

EVALUACIÓN RADIOGRÁFICA

RADIOGRAFÍA SIMPLE

Las proyecciones radiográficas estándar para la evaluación de la articulación esternoclavicular son la posteroanterior, oblícua y lateral [43]. Sin embargo, estas proyecciones básicas resultan a menudo inadecuadas, debido a la orientación oblícua de la articulación y el subsecuente solapamiento de la clavícula medial con el esternón y la primera costilla [44]. Una diferencia en las posiciones craneocaudales relativas de las clavículas mediales mayor del 50% de la anchura de las cabezas de la clavícula podría sugerir una luxación, pero es algo bastante impreciso. Por ello, se han descrito proyecciones especiales que ayudan a la evaluación, incluyendo las proyecciones de Rockwood, Hobbs, Heinig y Kattan.

- La **proyección de Rockwood** (o "serendipia"), descrita en 1975, se obtiene angulando el tubo de rayos X 40º proyectando caudocefálicamente y centrado en el manubrio. Las luxaciones anteriores se presentan como una clavícula medial desplazada superiormente, y las luxaciones posteriores como una clavícula medial desplazada inferiormente.
- La **proyección de Hobbs** se aproxima a una visión lateral a 90º de la articulación esternoclavicular y se lleva a cabo con el paciente apoyado sobre la mesa radiológica de manera que el tórax inferior descansa contra el casette y el cuello flexionado es casi paralelo a la mesa, centrada en el manubrio. Los codos flexionados abrazan al chasis y ofrecen sostén a la cabeza y el cuello. La fuente de rayos X se sitúa por encima de la nuca y el rayo pasa a través de la región cervical hasta proyectar las articulaciones esternoclaviculares en el chasis.
- La **proyección de Heinig** se realiza menos frecuentemente. Se obtiene con el haz de rayos dirigido tangencial a la articulación (es decir, oblícuo al paciente) y paralelo a la clavícula opuesta con el paciente en decúbito supino, evitando que los cuerpos vertebrales distorsionen la visión. El chasis se coloca contra el hombro opuesto y se centra en el manubrio. Es quizá la proyección más útil; las luxaciones anteriores y posteriores pueden ser identificadas por su relación al manubrio proyectado lateralmente.
- La **proyección de Kattan** no se emplea mucho.

Desafortunadamente, estas proyecciones especiales pueden ser técnicamente difíciles de realizar e interpretar, limitando su utilidad y reproducibilidad [6].

Una luxación esternoclavicular reducible o crónicamente intermitente puede parecer engañosamente normal en el momento del estudio radiográfico de rutina. El empleo de **maniobras de estrés** ayuda a evitar este problema [44]. La maniobra clásica de estrés se realiza llevando el brazo afectado por encima del tórax y traccionando hacia el codo contralateral. Desafortunadamente, puede haber desgarros ligamentosos detectables en RMN sin evidencia de luxación esternoclavicular o deformidad en las radiografías simples, incluso con maniobras de estrés.

Por otra parte, la fosa romboidea representa una concavidad normal de prominencia variable que se aprecia en el aspecto inferomedial de la clavícula en el sitio de inserción del ligamento costoclavicular y no debería confundirse con la presencia de destrucción ósea, lesiones pulmonares cavitarias o neumotórax [45]. Puede ser asimétrica. De forma similar, se puede apreciar un surco normal para el ligamento coracoclavicular en la clavícula inferolateral y no debería ser interpretado como fractura o erosión.

También es importante recordar que el centro de osificación secundario del borde esternal de la clavícula no aparece antes de los 18 años y podría no fusionarse hasta los 25 años [46]. Por lo tanto, una fractura fisaria con o sin fractura epifisaria se puede confundir con una luxación de la articulación esternoclavicular en las radiografías simples. Esto se debería considerar cuidadosamente cuando se evalúen estudios de niños o adolescentes [44,47].

ULTRASONIDO

El papel del ultrasonido para la articulación esternoclavicular es limitado. Aunque el TAC y la RMN son las pruebas de elección para evaluar luxaciones esternoclaviculares posteriores, el ultrasonido puede utilizarse para hacer el diagnóstico si estas otras modalidades no están disponibles [48].

Puede utilizarse como un método de screening preoperatorio, particularmente porque las técnicas Doppler permiten una rápida valoración de la vascularización local. También se ha descrito como herramienta útil intraoperatoriamente para guiar la reducción de una articulación luxada en casos difíciles [46].

El ultrasonido se puede utilizar también para diferenciar quistes ganglionares de la articulación esternoclavicular de otros tipos de masas de partes blandas tanto en adultos como en niños [49].

TOMOGRAFÍA COMPUTERIZADA

La tomografía computerizada (TC) de la articulación esternoclavicular se realiza generalmente en posición supina, usando cortes de 3 mm. o menos a través de toda la articulación [50]; luego se obtienen las imágenes de reconstrucción en el plano coronal. Es importante obtener ambos lados, debido a que la comparación es a menudo útil para valorar el grado de anomalía. La TC puede ser obtenida en posición neutra solamente o bajo maniobras de estrés, lo cual incrementa la sensibilidad [44]. La maniobra de estrés puede realizarse rotando internamente el húmero ipsilateral, el cual se lleva a continuación medialmente atravesando el tórax traccionando contra el codo contralateral [51].

Históricamente, se utilizaban las radiografías simples y la tomografía convencional para valorar la articulación esternoclavicular. La TC, con su excelente visualización tomográfica del alineamiento articular, superficies articulares y cambios óseos sutiles ha remplazado a la tomografía convencional, al mismo tiempo que emplea menos radiación [6]. La TC ha sido propuesta como el método ideal para mostrar la articulación esternoclavicular, particularmente para valorar el grado de movilidad [44,51]. Queda por ver si la RMN disminuirá el papel de la TC. La RMN es muy superior a la TC en su capacidad para identificar anomalías de la médula ósea, lesión del disco y del cartílago y derrame articular, y para evaluar cuidadosamente los tejidos blandos extra-articulares [6,52]. Tampoco expone a la radiación y adquiere datos multiplanares directos, más que basados en reconstrucciones desde un conjunto de datos axiales primarios que podría estar artefactado. La mayoría de los radiólogos están de acuerdo, sin embargo, en que la TC mantiene un importante papel en la evaluación de fracturas, luxaciones y erosiones corticales [52].

La TC es especialmente útil en pacientes traumatizados en los que se sospecha luxación de la articulación esternoclavicular [53]. En esta clase de pacientes, las radiografías simples son a menudo inadecuadas y limitadas, y es esencial un procedimiento corto en el tiempo y disponible. La capacidad de la TC de reformatear datos para reconstruir imágenes en planos adicionales ha sido muy beneficiosa, particularmente en la valoración preoperatoria [47]. Debido a la oblicuidad de la articulación esternoclavicular, las reconstrucciones tridimensionales son un excelente método de ilustración de las fracturas claviculares y luxaciones esternoclaviculares [54]. Si hay una fuerte sospecha de compromiso vascular secundario o pinzamiento por una luxación posterior, se puede realizar el estudio con contraste intravenoso para permitir una óptima visualización de los vasos adyacentes.

Cuando se interpretan estudios con fracturas claviculares, es también importante tener en cuenta a los músculos que se originan o insertan en la clavícula medial y por lo tanto podrían estar comprometidos. De los muchos músculos circundantes, el trapecio juega el papel más importante en el soporte clavicular [9]. Los músculos esternohioideo y esternotiroideo deberían ser también valorados.

Su amplia disponibilidad, rapidez, y capacidad para obtener reconstrucciones en diferentes planos convierten a la TC en un método muy valioso para el screening y valoración preoperatoria en traumatología [54]. Los protocolos de imagen se deben adecuar a la necesidad de cortes pequeños, rapidez y mínima dosis de radiación.

RESONANCIA MAGNÉTICA NUCLEAR

En la mayoría de los casos, la anatomía ósea de la articulación esternoclavicular puede ser adecuadamente evaluada utilizando la radiografía convencional y la TC [55]. La RMN, sin embargo, permite una cuidadosa valoración de las estructuras óseas y de los tejidos blandos que estabilizan la articulación esternoclavicular. En niños y adultos jóvenes la RMN es especialmente útil para distinguir entre una luxación de la articulación esternoclavicular y una lesión fisaria. Si el mecanismo traumático señala un episodio traslacional posterior, se puede realizar una angio-RM no invasiva seguidamente para evaluar la integridad de la vascularización circundante.

Algunos autores han defendido el uso de la posición prona para estabilizar la articulación y disminuir el artefacto del movimiento respiratorio [52]. Pero esta posición puede ser muy incómoda para el paciente, causando artefacto por movimiento y limitando su utilidad en la práctica clínica.

La RMN emplea planos coronales, sagitales, axiales y axiales oblícuos para evaluar la articulación esternoclavicular [6].

El **plano coronal** es ideal para la evaluación de las superficies articulares, el disco articular, y los ligamentos costoclaviculares e interclaviculares [6]. La imagen coronal es óptima para la evaluación de cualquier desplazamiento superior de la clavícula.
El **plano sagital** es útil para valorar el grosor del ligamento costoclavicular y las inserciones del disco a la cápsula [6]. Esta proyección también es útil para evaluar la ubicación de grandes vasos, tráquea y esófago.
El **plano axial** define la cápsula articular, incluyendo los ligamentos esternoclaviculares anterior y posterior y el ligamento costoclavicular, y es más útil para valorar la localización de los grandes vasos y la tráquea en relación con la articulación.
El **plano transaxial oblícuo**, paralelo a la articulación, define la relación de la clavícula medial y el manubrio y resulta a veces útil para visualizar mejor los ligamentos esternoclaviculares [6].
Se deberían evitar algunos posibles fallos durante la interpretación de la RMN de la articulación esternoclavicular. Primero, debido a las superficies curvas, los márgenes corticales del manubrio y la clavícula pueden parecer indefinidos debido al efecto de volumen parcial de los planos grasos adyacentes. Para reducir este problema, se han recomendado cortes delgados de menos de 3 mm [52]. Segundo, la mayoría de las articulaciones esternoclaviculares tienen médula ósea grasa; sólo unas pocas tienen médula hematopoyética, un hallazgo que disminuye con la edad del paciente. Finalmente, una pequeña cantidad de fluido articular puede ser un hallazgo fisiológico normal y no debería ser interpretado como patológico.
A diferencia de la mayoría de articulaciones sinoviales, el cartílago articular de la articulación esternoclavicular está compuesto de fibrocartílago en lugar de cartílago hialino. Debido a esto, no debería extrañar que el disco y el cartílago articular muestren similares intensidades de señal en todas las secuencias de pulso. En un individuo normal, el cartílago articular que cubre la clavícula es más grueso que el que cubre el manubrio esternal.
La utilidad de la artro-RM es controvertida. Algunos autores creen que incrementa la sensibilidad a la hora de evaluar desgarros articulares [6]. Para Ernberg y cols. la artro-RM es innecesaria si se eligen cuidadosamente las secuencias de pulso, debido a que las lesiones del disco pueden definirse claramente sin la introducción de gadolinio intra-articular [12].

TRATAMIENTO

ESGUINCE AGUDO

El manejo de un esguince en fase aguda consiste en analgesia, inmovilización con tirante clavicular, cabestrillo o banda elástica (dependiendo de la gravedad del esguince) para mantener el hombro elevado y evitar el movimiento del brazo, facilitando así la resolución de la respuesta inflamatoria, y movilización progresiva, permitiendo actividades por encima de la cabeza y con la mano a la espalda tras seis semanas y carga a través de la articulación a los tres meses.
Se recomienda la aplicación de hielo durante las primeras 12-24 horas, seguido de calor en las siguientes 36 a 48 horas.

REDUCCIÓN DE LA LUXACIÓN ANTERIOR

Las luxaciones anteriores agudas (7-10 días) pueden ser reducidas mediante manipulación cerrada bajo sedación o en quirófano bajo anestesia general.
Para reducir la luxación, se coloca una almohadilla de 4,5-6 cm. entre las escápulas con el paciente en decúbito supino y se aplica tracción al brazo abducido 90º en flexión neutra mientras se aplica presión directa sobre la clavícula medial. La clavícula se reduce casi invariablemente. Se debe colocar el brazo en un dispositivo (vendaje o dispositivo comercializado) en forma de ocho o que mantenga los hombros hacia atrás durante cuatro a seis semanas.

Se ha establecido que la tasa de reluxación oscila entre el 21% y el 100% [56,57], lo cual hace surgir la duda de si la simple reducción cerrada sin reconstrucción ligamentosa es suficiente. Incluso se puede cuestionar si la reducción de una luxación anterior es necesaria en sí misma.

Bicos y cols.[58] defienden que inestabilidad esternoclavicular anterior debería ser tratada primariamente de forma conservadora. Se debería informar a estos pacientes de que existe un elevado riesgo de inestabilidad persistente con el tratamiento no quirúrgico, pero dicha inestabilidad persistente será bien tolerada y tendrá poco impacto funcional en la gran mayoría. La mayor parte, pues, de la inestabilidad esternoclavicular anterior puede ser tratada sin cirugía. Sin embargo, un pequeño subgrupo de estos pacientes desarrollará una inestabilidad sintomática persistente que requerirá estabilización quirúrgica.

REDUCCIÓN DE LA LUXACIÓN POSTERIOR

Aunque las luxaciones esternoclaviculares posteriores son poco frecuentes, un 30% están asociadas a compresión traqueal, esofágica o neurovascular y tienen un 3-4% de tasa de mortalidad [34], lo cual hace imprescindible su correcto diagnóstico.

Ante la sospecha de la presencia de una luxación esternoclavicular posterior, se debe llevar a cabo una cuidadosa exploración física y realizar radiografías simples, TAC, RMN y angiografía si se sospecha lesión vascular.

En pacientes mayores de 25 años, una vez que se ha producido el cierre de la fisis medial, se debería llevar a cabo una reducción cerrada bajo sedación o anestesia general (puesto que el paciente tiene bastante dolor y espasmo muscular) si se encuentran en los 7-10 primeros días de la lesión. Tras ese periodo, está indicada la reducción abierta, debido a que la reducción cerrada podría provocar el desgarro de estructuras posteriores debido a la formación de adherencias.

Rockwood [22] describió una técnica cerrada en la que se utilizaba un dispositivo percutáneo para agarrar la clavícula medial y facilitar la reducción (Fig. 10). Esta técnica, que era originariamente llevada a cabo bajo anestesia general, podría realizarse bajo sedación en la sala de emergencias.

La técnica de abducción-tracción [59] se considera más fácil de realizar y es similar a la que se usa para las luxaciones anteriores. El paciente se coloca en decúbito supino con el hombro afectado cerca del borde de la mesa y con un rollo de 4,5-6 cm. entre los hombros. El hombro es abducido a 90º y se aplica tracción. La aplicación de una fuerza de extensión al hombro podría entonces trasladar la clavícula medial anteriormente y reducir el extremo medial atrapado detrás del manubrio.

En 1984 Buckerfield y Castle [60] describieron una técnica aplicando una fuerza posterior directa a ambos hombros con una almohadilla interescapular, manteniendo ambos brazos en aducción y realizando tracción de los mismos. Consiguieron lograr la reducción en seis de siete pacientes en los que había fracasado la reducción cerrada con otras técnicas.

La mayoría de las reducciones cerradas llevadas a cabo en los 7 a 10 primeros días son consideradas estables. La extremidad lesionada se debería inmovilizar con un vendaje o dispositivo en ocho durante cuatro a seis semanas para asegurar la retracción escapular.

FRACTURAS DE LA CLAVÍCULA MEDIAL Y LESIONES FISARIAS Y DEL DISCO INTRA-ARTICULAR

Las fracturas de la clavícula medial son lesiones de alta energía, inestables y asociadas con otras lesiones, con una tasa de mortalidad al mes de un 20% en alguna serie [61]. Sin embargo, a menudo son no desplazadas o mínimamente desplazadas y rara vez implican a la articulación esternoclavicular [62,63]. Pueden ser tratadas de forma conservadora con inmovilización en un cabestrillo. Las fracturas desplazadas significativamente podrían poner en riesgo estructuras mediastínicas, y hay quien propone la reducción y fijación interna utilizado una placa o fijación con suturas, puesto que más del 50% de los pacientes tratados no quirúrgicamente tienen una incomodidad persistente [64].

En pacientes menores de 25 años las lesiones de la fisis medial son comúnmente diagnosticadas erróneamente como luxaciones esternoclaviculares [41,65,66]. El TAC es la mejor prueba de imagen para detectar lesiones ocultas de la fisis medial y se debería realizar en todos los pacientes menores de 25 años. La epífisis clavicular medial se osifica alrededor de los 19 años, de modo que, si todavía no ha tenido lugar la osificación, el TAC podría mostrar

sólo una clavícula medial desplazada. Algunos autores tratan estas lesiones de forma no quirúrgica, basándose en que la capacidad de remodelación de la clavícula medial corregirá una deformidad y desplazamiento significativos [67,68,69,70]. Pocos datos publicados apoyan estas recomendaciones. Otros autores han propuesto la reducción cerrada [71,72] o la reducción abierta y fijación con agujas Kirschner [73]. Basándose en la escasez de datos publicados, las recomendaciones actuales son intentar la reducción cerrada en fracturas desplazadas posteriormente (las cuales podrían mostrarse sólo como una clavícula medial desplazada posteriormente en el TAC si no ha tenido lugar la osificación epifisaria) en los siete primeros días de la lesión. Se debería reservar la reducción abierta para lesiones asociadas a compresión traqueoesofágica o neurovascular. Una vez reducidas, son lesiones estables y no requieren fijación con agujas, que podrían migrar y provocar una muerte súbita [65,74,75]. Tras la reducción, los hombros se mantienen hacia atrás con un vendaje en forma de ocho durante 3-4 semanas. **Las lesiones fisarias anteriores y aquéllas que se presenten después de siete días podrían ser tratadas sintomáticamente.**

Un dolor persistente localizado en la articulación esternoclavicular en presencia de radiografías normales debería alertarnos sobre la posibilidad de lesión del disco intraarticular, que podremos valorar mejor con artro-RMN [6]. Si el tratamiento inicial con infiltraciones con corticoides y fisioterapia fracasa, podría ser efectivo el desbridamiento abierto o artroscópico [76,77].

MANEJO DE LA INESTABILIDAD ESTERNOCLAVICULAR

TIPO I: TRAUMÁTICA ESTRUCTURAL, RECURRENTE O PERSISTENTE (ANTERIORMENTE LLAMADA "LUXACIÓN CRÓNICA")

Como se ha mencionado anteriormente, la inestabilidad de la articulación esternoclavicular recurrente tras una luxación traumática es frecuentemente manejada de forma no quirúrgica basándose en que pocos pacientes están sintomáticos y hay una mínima pérdida de función [78]. Las infiltraciones con corticoides y la fisioterapia constituyen la base del tratamiento para pacientes sintomáticos. La resección tardía de la clavícula medial con reconstrucción de los ligamentos costoclaviculares podría estar indicada en pacientes con síntomas persistentes [79], así como otras técnicas de reconstrucción. La inestabilidad crónica, el dolor y la discinesia escapular son reconocidos como secuelas del fracaso para alcanzar el control clavicular.

Los pacientes con luxaciones posteriores son habitualmente estables tras la reducción, pero requieren cirugía si se luxan de nuevo o si se desarrolla una inestabilidad sintomática. Se carece de suficientes datos acerca de cuál es el manejo óptimo de la inestabilidad esternoclavicular crónica posterior. Sewell y cols. evalúan estos pacientes con TAC con reconstrucción 3D, RMN y, si hay síntomas vasculares, angioRMN, debido a que la presencia de adherencias en el espacio retroesternal puede distorsionar la anatomía.; estas lesiones son estabilizadas utilizando las mismas técnicas que para una luxación aguda [80].

Así pues, las indicaciones para la estabilización quirúrgica de la articulación esternoclavicular incluyen [81]:

- inestabilidad anterior crónica sintomática o
- luxación posterior recurrente o irreductible con técnicas cerradas.

Técnicas quirúrgicas para la reducción abierta y estabilización

Dado el curso benigno de la inestabilidad anterior crónica y la escasa frecuencia de la inestabilidad posterior recurrente, la reconstrucción de la articulación esternoclavicular es un procedimiento que se realiza raramente [82]. La proximidad de las estructuras mediastínicas y la carencia de familiaridad de la mayoría de cirujanos ortopédicos con la anatomía local, hacen de la estabilización un procedimiento

relativamente arriesgado. Se han descrito varias técnicas diferentes para la reconstrucción de la articulación esternoclavicular (Tabla III). Entre ellas se encuentran la estabilización con agujas, la tenodesis, el empleo de sustitutos sintéticos, la fijación con suturas, la osteosíntesis con placa y la resección de la clavícula medial.

a. Estabilización con agujas

*En 1988, **Fernández y cols.**[83] publicaron su experiencia en 12 lesiones esternoclaviculares agudas. Los pacientes fueron divididos en dos grupos. Uno de los grupos estaba representado por seis pacientes con subluxaciones de la articulación, los cuáles fueron tratados conservadoramente con un Velpeau durante tres semanas. Durante el seguimiento, que oscilaba de 1 a 4 años (media, 2,5 años), todos los pacientes tratados de forma conservadora tuvieron "excelentes resultados en términos de dolor, movilidad y retorno al trabajo". La única excepción fue un paciente incapaz de retornar al trabajo debido a una fractura de fémur. Los seis pacientes restantes tenían luxaciones esternoclaviculares y fueron tratados quirúrgicamente. Todos los pacientes fueron tratados con agujas Kirschner esternoclaviculares para estabilizar temporalmente la articulación mientras la reparación capsular cicatrizaba. A cuatro pacientes se añadió la fijación con agujas desde la clavícula medial al manubrio. Estos pacientes no representaban un grupo suficientemente grande como para ser incluido de forma independiente en el estudio, aunque es relevante señalar que uno de esos pacientes sufrió una migración mediastínica de una aguja Kirschner. A una media de 2,5 años de seguimiento, cuatro pacientes presentaban deformidad de la articulación esternoclavicular, uno no tenía deformidad y uno tenía una "pequeña prominencia". Cinco de los seis tenían lo que fue descrito como una movilidad normal, mientras uno tenía una moderada limitación. Todos fueron capaces de retornar al trabajo. Dos pacientes tuvieron una cicatriz queloide y uno, ya mencionado, tuvo migración mediastínica de las agujas Kirschner.*

***Lyons y Rockwood**[75] describieron el uso de pines romos y roscados para la estabilización de 21 luxaciones esternoclaviculares anteriores. Hubo ocho muertes debido a migración del pin a estructuras vasculares principales, y sólo seis pacientes sobrevivieron al taponamiento cardíaco que habían sufrido tras la intervención quirúrgica.*

Por ello, muchos autores coinciden en afirmar que el uso de un pin para estabilizar la articulación esternoclavicular está absolutamente contraindicado [42,84]. La estabilización debería ser siempre un procedimiento de partes blandas y no implicar la transfixión de la articulación con pines.

b. Tenodesis

***Booth y Roper**[85] publicaron un buen resultado en cinco reconstrucciones en cuatro pacientes utilizando un método dinámico de reparación-tenodesis de la cabeza esternal del SCM. Los autores desinsertaban el origen esternal del SCM en continuidad con su vientre muscular y una tira de periostio esternal, los pasaban bajo la primera costilla, y a través de un orificio taladrado en la clavícula y los suturaban sobre sí mismos para reconstruir el ligamento costoclavicular dañado. No comunicaron complicaciones tardías o fracasos.*

***Armstrong y Dias**[86] publicaron sus resultados de la reconstrucción esternoclavicular con tendón esternocleidomastoideo (SCM) en 2008. Su serie incluía siete hombros en seis pacientes con inestabilidad esternoclavicular crónica. Los pacientes tenían de 18 a 24 años, con una media de 20,7 años. Cuatro pacientes tenían un antecedente de trauma y los otros tenían inestabilidad espontánea. En seis, los síntomas en el hombro llevaban presentes de 2 a 8 años. Un paciente tenía síntomas de tres meses de evolución, y en un paciente la duración no fue documentada. Su técnica quirúrgica consistía en la liberación proximalmente el borde medial del tendón SCM para obtener un fragmento de tendón de 3 mm., con una fuerte inserción en el manubrio de al menos 8 cm. de longitud. A continuación, se pasaba de craneal a caudal a través de un orifico de 3,2 mm. perforado en la clavícula medial. El tendón se reparaba entonces sobre sí mismo a la zona de inserción en el manubrio. Después se reparaban la cápsula y el disco. Los pacientes fueron revisados a una media de 39,7 meses de seguimiento [15-63 meses]. Dos pacientes se quejaban de sensibilidad de la cicatriz, una transitoria, que se resolvió tras un año. Dos pacientes tenían una articulación que era estable para todas las actividades; cuatro pacientes eran estables, excepto alguna subluxación transitoria, pero no estaban limitados para la actividad; y un paciente era estable la mayoría del tiempo, pero incapaz de realizar deporte. El único paciente con dolor residual fue el de la sensibilidad sobre la cicatriz, que se resolvió. Señalaron también que uno de sus pacientes fue capaz de volver a jugar al rugby.*

***Sewell y cols.**[80] utilizan una modificación de la técnica publicada por Booth y Roper[85]. El paciente se coloca en posición de silla de playa utilizando una mesa de hombro y pañeando de manera que quede expuesta la clavícula en toda su longitud y la articulación esternoclavicular contralateral. Se realiza una incisión transversa sobre la clavícula medial y articulación esternoclavicular. El platisma se divide protegiendo la rama cutánea subplatismal media del nervio supraclavicular, la cual podría atravesar el platisma más que emerger por debajo del mismo. Se inciden el periostio clavicular y la expansión musculo-aponeurótica del esternocleidomastoideo (SCM) en línea con el borde superior de la clavícula lateralmente, pasando al aspecto anterior más medialmente. El SCM es rechazado cranealmente en un flap. El pectoral mayor se rechaza de su inserción en el hueso como un flap caudal, continuando hacia el esternón según sea necesario para exponer la cápsula anteroinferior de la articulación esternoclavicular y el ligamento costoclavicular. El tendón esternal del SCM se diseca unos 7-10 cm., pero se mantiene anclado al esternón. A continuación, se tubulariza utilizando una sutura absorbible. La clavícula medial se regulariza, si presenta osteofitos marginales, pero no se acorta. Se libera de adherencias, se extirpa cualquier resto del disco*

intra-articular y, si está luxada anteriormente, se libera la pared capsular posterior. La clavícula se reduce a su posición anatómica. El tendón del SCM se pasa a través de una apertura en la cápsula anteroinferior y a través de un túnel creado en la clavícula medial dirigido desde la unión osteocondral del aspecto anteroinferior de la clavícula medial a su borde superior inmediatamente lateral a la inserción de la cápsula esternoclavicular original. El tendón se pasa anteriormente (para inestabilidad anterior) o posteriormente (para inestabilidad posterior) al borde medial de la clavícula y se sutura a la cápsula anterior o el periostio esternal después de darle la tensión apropiada. El ligamento costoclavicular se repara a la cápsula si es posible, y los músculos pectoral y SCM se reconstruyen como una envoltura sobre la articulación esternoclavicular. El platisma se cierra y la herida se cubre. Postoperatoriamente el brazo se mantiene en un cabestrillo durante tres semanas. La rotación externa y elevación a nivel del hombro activas asistidas-ejercicios que se centran en los estabilizadores periescapulares y manguito rotador- se permiten el primer día postoperatorio. Se realizan radiografías anteroposteriores y con 20º de inclinación cefálica en el postoperatorio inmediato y a las seis semanas para asegurar que se mantiene la reducción. La movilidad activa completa comienza a la sexta semana y los movimientos que implican a pectoral mayor, deltoides y dorsal ancho cuando la comodidad lo permite, de manera que la movilidad activa completa se restaura al final del tercer mes.

Se han publicado otras técnicas de estabilización con el objetivo común de reconstruir el ligamento costoclavicular mediante tenodesis.

Burrows [87] *publicó una técnica que consistía en la tenodesis del tendón subclavio a través de la clavícula medial, con capsulorafia para pacientes con luxación crónica. Obtuvo resultados excelentes en cuatro de cinco pacientes, con sólo un fracaso precoz. Esta técnica requiere un profundo conocimiento de la anatomía, debido a que los vasos subclavios pasan bajo el músculo subclavio en su borde lateral.*

Otros autores han descrito una tenodesis en forma de "ocho" utilizando el tendón semitendinoso [78] y la fascia lata [88] con resultados satisfactorios.

Martínez y cols.[89] *utilizaron un tendón del gracilis pasado en forma de "ocho" a través de orificios perforados en el manubrio y la clavícula en un paciente con una luxación posterior atraumática. Al año, aunque el paciente estaba asintomático, la articulación esternoclavicular estaba subluxada y había erosión de la clavícula y el manubrio.*

Bae y cols.[90] *publicaron en 2006 los resultados de la reconstrucción tardía de la articulación esternoclavicular, con reparación con injerto de semitendinoso o esternocleidomastoideo y resección de 2-2,5 cm de la clavícula medial en 15 pacientes con inestabilidad anterior recurrente crónica. Todos ellos habían sido sometidos a un tratamiento conservador previo que había fracasado. La edad media de los pacientes era 15,9 años, con un intervalo de 12 a 23 años. El seguimiento medio fue de 55 meses [7-164]. A cinco pacientes se les realizó resección de la clavícula medial con cierre del periostio medial "cuando era posible". Nueve pacientes fueron sometidos a reconstrucción de la articulación. En ocho pacientes se utilizó tendón semitendinoso y, en un caso, injerto de fascia de esternocleidomastoideo. En los casos de reconstrucción el injerto era moldeado en forma de ocho a través de orificios en la clavícula medial y el manubrio. Postoperatoriamente los pacientes eran inmovilizados en un sling y banda durante dos a cuatro semanas, seguido por movilización progresiva. En los pacientes con reconstrucción, la media del Test Simple de Hombro fue 11,4 [8-12]. Un 60% (n=9) presentaban articulaciones estables y libres de dolor, aunque un 87%(n=13) tenían alguna limitación para actividades atléticas o recreacionales. Cuatro pacientes a los que se les realizó resección de la clavícula medial tenían puntuaciones de función ligeramente peores que el grupo en el que se realizó sólo reconstrucción. No se registraron complicaciones importantes.*

c. Dispositivos sintéticos

Wallace y cols. [91] *publicaron su técnica de estabilización de la articulación esternoclavicular mediante la reconstrucción del ligamento costoclavicular utilizando un sistema de malla de polyester trenzado (Surgilig Lockdown). En otro estudio habían observado la respuesta histológica de este sistema recuperado de la articulación acromioclavicular y vieron que se formaba una cápsula compuesta de colágeno con fibroblastos. Esta técnica reproduce el ligamento costoclavicular y también estabiliza la cápsula anterior y posterior durante la reparación. Sus resultados no mostraron complicaciones importantes o amenazantes para la vida y todos los pacientes alcanzaron un buen resultado funcional y estaban satisfechos con el resultado.*

d. Fijación con suturas

En 2006, ***Abiddin y cols.*** [92] *publicaron sus resultados sustituyendo el empleo de un injerto por el uso de dos anclajes con sutura en el manubrio y el paso de las suturas a través de orificios perforados en la superficie anterior de la clavícula, con posterior reparación capsular. Los pacientes eran inmovilizados en un sling durante dos semanas, seguido por movilización progresiva. Sus casos eran algo heterogéneos. De sus ocho hombros, cinco tenían inestabilidad traumática y tres tenían inestabilidad espontánea. Todos, menos un paciente, tenían inestabilidad anterior. Las indicaciones quirúrgicas fueron descritas como "dolor asociado con inestabilidad de la articulación esternoclavicular". La edad de los pacientes era de 16 a 48 años, con una media de 23,5 años. El seguimiento iba de 1 a 7,6 años, con una media de 4,5 años. El procedimiento fue realizado a una media de 14 meses tras la luxación inicial, pero el rango era desde inmediatamente a 4 años. Aunque no se establece específicamente en el artículo, parece ser que la única articulación que fue estabilizada inmediatamente fue en un paciente de 16 años, al que se le había realizado una estabilización en el lado derecho y, tras una caída de un caballo, sufrió una reluxación del lado intervenido y una nueva luxación de la articulación esternoclavicular izquierda. El lado derecho fue revisado y el lado izquierdo reparado de forma aguda. En el momento del seguimiento no se había constatado infección o*

migración del material. Hubo dos fracasos que requirieron reintervención, uno de los cuales ocurrió tras el traumatismo sufrido con el caballo y el otro era un paciente con fracturas de esternón y costillas inicialmente. Se le realizó una estabilización un año después de la cirugía inicial y tuvo resultados satisfactorios tras la revisión inicial durante tres años, pero después hubo que realizarle una escisión de la clavícula medial. Los resultados publicados incluían el subjetivo cuestionario de hombro de Oxford y el objetivo Constant Score. En un intervalo de 12(la mejor) a 60 (la peor), la puntuación media de Oxford fue 15,75 [12-38]. La puntuación media de Constant fue 74,88 [33-87], siendo una puntuación máxima de Constant de 100 el mejor resultado. El único resultado insatisfactorio fue el del paciente con múltiples cirugías (Constant de 33). Los investigadores concluyeron que su técnica era anatómica y fácil de llevar a cabo, con una baja tasa de complicaciones. Ellos recomendaban el procedimiento para pacientes con inestabilidad recurrente persistente dolorosa de la articulación esternoclavicular.

Thomas, Williams y Hoddinott [93] *describieron su "método seguro" de fijación utilizando varias suturas pasadas a través de orificios perforados en el manubrio y la clavícula medial. Esta técnica se describe en un apartado posterior en relación con los resultados biomecánicos.*

e. Osteosíntesis con placa

En 2003, ***Franck y cols.*** [94] *publicaron su experiencia con la estabilización esternoclavicular con una placa Balser. Operaron diez pacientes diagnosticados de inestabilidad aguda de la articulación esternoclavicular en los cuales no se había podido lograr una reducción estable. Una de las luxaciones posteriores estaba asociada con una lesión fisaria clavicular medial. La placa tenía una punta en un extremo (paralelo a la placa) y orificios para tornillos en el lado opuesto. La técnica quirúrgica consistía en la colocación de la placa gancho en la clavícula medial para reducir la luxación. En pacientes con luxaciones anteriores, los ganchos eran colocados posteriores al manubrio. En los pacientes con luxaciones posteriores, los ganchos eran colocados en una posición intraósea en el manubrio para prevenir el redesplazamiento posteriormente. Las placas eran retiradas a los tres meses tras la lesión, con la excepción de un paciente al que hubo que retirar la placa a los dos meses debido a la formación de un seroma. Nueve pacientes estaban disponibles para el seguimiento a más de un año después de la cirugía (no fue publicada la media de duración del seguimiento). Se publicaron las puntuaciones DASH y Constant. Los autores no tuvieron reluxaciones. Un paciente tenía artrosis apreciada en la evaluación radiográfica, y tenía la puntuación de Constant más baja del grupo. El Constant medio para el grupo fue 90,2+/- 6,6. El seroma fue la única complicación.*

Más recientemente, ***Zhang*** [95] *publicó los resultados obtenidos con el empleo de una placa gancho para el tratamiento de fracturas y luxaciones inestables esternoclaviculares. Utilizó dicha placa para tratar 32 pacientes adultos. De éstos, 12 tenían luxación anterior, 5 posterior, 10 una fractura de la clavícula medial y 5 una fractura-luxación. Para las fracturas luxaciones anteriores se utilizaba la placa estándar, mientras que para las luxaciones posteriores se añadían tornillos en el extremo distal de la placa gancho, anteriores al manubrio esternal, para prevenir la reluxación postoperatoria. No se observaron complicaciones durante el procedimiento. Las radiografías postoperatorias y la tomografía computerizada mostraban posiciones anatómicas normales de las articulaciones esternoclaviculares y posiciones excelentes de la fijación interna. A los 3-6 meses tras la cirugía todos los pacientes habían logrado la consolidación primaria sin reluxación de la articulación esternoclavicular con una restauración satisfactoria de las estructuras anatómicas de la clavícula medial; nueve pacientes tenían inflamación, pero no dolor alrededor de la articulación. La fijación interna fue retirada en 29 pacientes a los 6-12 meses postoperatoriamente y no se observaron secuelas.*

Algunos autores han utilizado también placas de reconstrucción para unir el extremo medial de la clavícula luxada con el esternón.

f. Resección de la clavícula medial

La artroplastia de resección del extremo medial de la clavícula ha sido también propuesta por algunos autores.

Eskola y cols. [96] *publicaron pobres resultados en los cuatro pacientes en los que realizaron artroplastia de resección de la clavícula medial, debido a que tuvieron una limitación de la movilidad.*

Más tarde, en 1997, ***Rockwood y cols.*** [25] *publicaron sus resultados sobre la reconstrucción de los ligamentos estabilizadores de la clavícula medial utilizando la cápsula articular y el disco y preservando las inserciones periósticas de la clavícula proximal. Todos los pacientes tenían síntomas crónicos tras lesiones esternoclaviculares. Establecieron dos grupos basándose en la presencia o no de cirugía previa. El procedimiento implicaba la disección de un manguito perióstico de la clavícula medial desde la superficie craneal a caudal, manteniendo un fragmento intacto para la ulterior reparación. Después se resecaba el aspecto medial de la clavícula, aproximadamente 1,5 cm., con la precaución de proteger las estructuras vasculares subyacentes y con cuidado de no lesionar cualquier ligamento residual costoclavicular (romboide). La cápsula y el disco se mantenían, si estaban intactos en su inserción en el manubrio, y se introducían con una sutura de Dacron no absorbible del número 1 en el canal medular medial de la clavícula previamente perforado y raspado. A continuación, la sutura se introducía a través de sendos orificios perforados en la superficie superior de la clavícula a 1 cm. aproximadamente del lugar de resección. Mientras la clavícula se mantenía en posición anteroposterior reducida en relación con la primera costilla y el esternón, la sutura se utilizaba para tirar del ligamento dentro del conducto medular de la clavícula. La sutura*

entonces se anudaba y de esta manera se sujetaba el ligamento transferido en la clavícula. A continuación, se reparaba el manguito perióstico. Si los ligamentos costoclaviculares estaban lesionados, se colocaban varias suturas para mantener la reducción de la clavícula medial a la primera costilla. Los autores desarrollaron una escala de puntuación basada en el dolor, rango de movilidad, fuerza, limitación y resultados subjetivos para evaluar los resultados. Los resultados excelentes, buenos, regulares y pobres fueron definidos sobre la base de puntuaciones numéricas. De los seis pacientes con inestabilidad en el grupo I, aquéllos sin cirugía previa, todos alcanzaron resultados excelentes. El tiempo de seguimiento oscilaba de 2,0 a 14,5 años (media 5,7 años). De los seis pacientes con inestabilidad en el grupo II, el grupo con cirugía previa, dos alcanzaron excelentes resultados, tres regulares y uno pobres. El tiempo de seguimiento oscilaba de 3,3 a 18,3 años (media 10,1 años). El estudio concluyó que los pacientes con luxación anterior espontánea atraumática deberían ser tratados no quirúrgicamente. Otras conclusiones fueron que las luxaciones anteriores traumáticas deberían ser tratadas conservadoramente, a menos que se desarrolle una inestabilidad dolorosa, y que las luxaciones posteriores agudas son típicamente estables tras la reducción y sólo requerirían resección y reconstrucción si se desarrolla dolor.

En una publicación posterior, los mismos autores establecieron que sólo se podían obtener buenos resultados tras la resección de la clavícula medial si el ligamento costoclavicular estaba intacto, con menos del 50% de buenos resultados si se requería su reconstrucción [79]. Aunque ellos sugirieron que era necesaria una resección de 1,5 cm de la clavícula medial para obtener un adecuado alivio de los síntomas, un estudio cadavérico más reciente encontró una variación significativa respecto al punto de inserción del ligamento costoclavicular, insertándose éste a una media de 1,1 cm de la superficie articular inferior del extremo medial de la clavícula [97].

Tabla III. Resumen de resultados de varias técnicas quirúrgicas (SCJ, articulación esternoclavicular; CS, Constant score)

Autor/es	Pacientes(n)	Seguimiento medio (años)	Fijación	Técnica	Resultado
Abiddin (2006)	**8: ag. (2), crónico (6)** Ant. (7), post. (1)	**4,5**	**Sutura**	**Anclajes de sutura en el manubrio. Suturas pasadas a través de orificios en clavícula y anudadas en lazo. Cápsula reforzada con suturas**	**CS medio 74,8. Una revisión por dolor persistente (escisión de la clavícula medial). Una reluxación**
Franck (2003)	**10: ant. (7), post. (3)**	**>1**	**Placa Balser**	**Placa gancho insertada en/detrás del manubrio y anclada a la clavícula**	**CS medio 90,2. No reluxaciones. Un seroma**
Martínez (1999)	**1(posterior)**	**1**	**Injerto**	**Tendón gracilis pasado en "8" a través de orificios en la clavícula medial y manubrio**	**Injerto erosionando clavícula y manubrio. SCJ subluxada**
Booth y Roper (1979)	**5**	**2**	**Injerto**	**SCM rodeando la primera costilla, a través de un orificio en la clavícula y suturado al ligamento costoclavicular lesionado**	**Todos retornaron a actividades deportivas**
Burrows (1951)	**2(anterior)**	**2,3**	**Injerto**	**Tenodesis del subclavio a través de la clavícula medial + capsulorrafia +/- Steinmann transfixiando la articulación**	**No complicaciones**
Lunseth (1975)	**4**	**2**	**Steinmann**	**Desbridamiento articular, tenodesis + Steinmann transfixiando la articulación**	**No complicaciones**
Lyons y Rockwood (1990)	**21**	**-**	**Aguja Kirschner**	**Aguja Kirschner a través de la SCJ**	**Ocho muertes. Seis lesiones vasculares mayores**
Bankart	**4**	**-**	**Injerto**	**Fascia lata pasada a través de orificios en la clavícula y**	**No reluxaciones**

(1938)				**manubrio**	
Bae (2006)	**15**	**4,6**	**Injerto (9), resección clavícula medial (4)**	**Semitendinoso (8), SCM (1), pasados en "8" a través de la clavícula medial y manubrio (8). Resección de 2-2,5 cm de clavícula medial**	**Nueve estables, cuatro moderadamente estables, dos inestables. Dolor persistente en seis pacientes.**
Rockwood (1997)	**15**	**7,7**	**Escisión clavícula medial**	**Orificios a 1,5 cm mediales al extremo de la clavícula antes de la osteotomía. Reparación perióstica. Periostio de la primera costilla suturado a los extremos del ligamento CC si está lesionado**	**Ocho intactos**

Resultados biomecánicos

Algunas publicaciones muestran resultados biomecánicos en relación con las diferentes técnicas quirúrgicas empleadas.

Thomas y cols.[93] *publicaron su técnica "segura" para suturar la clavícula medial al manubrio. Describieron su técnica "segura" utilizando dos suturas pasadas a través de orificios en la clavícula medial y el manubrio anteriormente. Denominaron su técnica como "segura" porque en lugar de pasar las suturas por las corticales posteriores, se pasaban a través de la cortical articular, de manera que no se introducían en el espacio intratorácico. Este abordaje se comparó con una reparación en la que las suturas se pasaban alrededor de la clavícula medial y la primera costilla. Se estudiaron cuatro articulaciones. La reparación "segura" se llevó a cabo utilizando Ethibond del nº 5 y PDS (polydioxona). Las mismas suturas se emplearon para la reparación a la primera costilla. Cada reparación, por otra parte, fue testada en sólo una articulación. Las dos reparaciones "seguras" permanecían intactas con 50 kg. de fuerza dirigida anteriormente y aplicada en la clavícula medial; sin embargo, ambas tuvieron un 50% de subluxación de la articulación. Las reparaciones a la primera costilla también soportaron 50 kg. de fuerza, pero con un 75% de subluxación anterior.*

Spencer y Kuhn [98] *compararon la fuerza de tres reconstrucciones diferentes en cadáveres. La primera reconstrucción utilizaba el tendón subclavio, manteniendo su inserción en la primera costilla, y conduciéndolo a través de un orificio en la clavícula medial, como describió Burrows* [87]*. La segunda reconstrucción, la reconstrucción ligamentosa intramedular, fue como la describió Rockwood* [25]*, ya mencionada anteriormente. La tercera reconstrucción utilizaba un tendón semitendinoso en forma de ocho a través de dos orificios en la clavícula medial y dos en el manubrio. Cada reparación fue examinada en dirección anterior y posterior. Se comparaba la rigidez de la reconstrucción con la de los ligamentos nativos. En dirección anterior, la reconstrucción intramedular mostró un 70,1% de disminución de rigidez, la subclavia un 56,9% y la reconstrucción en forma de ocho un 36,9%. No hubo diferencia significativa entre las reconstrucciones en forma de ocho y la subclavia (p=0.078), pero sí la hubo entre la reconstrucción en forma de ocho y la reconstrucción ligamentosa intramedular (p=0,004). La carga máxima, definida como la carga capaz de causar un 100 % de desplazamiento de la clavícula medial, fue 230,3 +/- 146,1 N para la forma de ocho, 84,6 +/- 45,7 N para la intramedular, y 75,6 +/- 19,0 N para la subclavia. En dirección posterior, la reconstrucción intramedular mostró un 74,4% de disminución de rigidez, la subclavia un 82,3% y la reconstrucción en forma de ocho un 3,8%. Las diferencias fueron significativas entre la forma de ocho y los otros dos métodos (p=0,004). La carga máxima fue 241,4 +/- 49,7 N para la forma de ocho, 85,0 +/- 22,8 N para la intramedular, y 51,5 +/- 28,9 N para la subclavia. Cuatro de las seis reconstrucciones con subclavio fracasaron antes de alcanzar un 100% de desplazamiento anterior, y todas lo hicieron antes de alcanzar un 100% de desplazamiento posterior.*

Manejo basado en la evidencia

En 2011, **Glass, Thompson, Cole y cols.** [99] publicaron una revisión sistemática de 251 luxaciones esternoclaviculares en 24 series de casos. El objetivo de la revisión fue presentar todos los datos disponibles publicados en la literatura para proporcionar una guía para el manejo de esta relativamente rara e infrecuentemente mencionada lesión. Los resultados funcionales fueron comparados entre luxaciones anteriores y posteriores, agudas y crónicas y entre tratamiento no quirúrgico, reducción cerrada y reducción abierta como opciones de tratamiento. Estos resultados fueron los siguientes:

a. Anterior versus Posterior

- El tratamiento más común para las luxaciones anteriores fue no quirúrgico (44% de los pacientes). Se alcanzaron resultados excelentes o buenos con el tratamiento conservador en un 69% (36/52; 95% CI, 55-81) de los pacientes con luxaciones anteriores.
- El tratamiento más común para las luxaciones posteriores fue el intento de reducción cerrada (71% de los pacientes). Se alcanzaron resultados excelentes o buenos con el tratamiento conservador en un 96% (55/57; 95% CI, 88-99) de los pacientes con luxaciones posteriores tratados mediante reducción cerrada o reducción abierta tras un intento fallido de reducción cerrada.
- Los síntomas de compresión mediastínica estaban presentes en un 30% de las luxaciones posteriores (24/80), aunque 23 de los 24 pacientes alcanzaron resultados buenos/excelentes independientemente del tratamiento de elección. La reducción quirúrgica precoz es crucial en la extraña circunstancia de laceración de los órganos mediastínicos superiores.

b. Reducción Abierta

- Para los pacientes tratados mediante reducción abierta, el fracaso de una reducción cerrada inicial no arrojó resultados funcionales peores que en el caso de los pacientes tratados sin un intento de reducción cerrada (86% vs 81%; 95% CI, 69-90). Se puede afirmar con un 95% de CI, que, para el tratamiento tras una reducción cerrada fallida, la proporción de pacientes que alcanzan resultados buenos/excelentes no es más de un 14% inferior que para los tratados sin una reducción cerrada previa.
- Basándonos en el escaso número de casos de reducción abierta publicados en la literatura, la tenodesis, fijación con suturas y la reducción abierta y fijación interna tienen las mayores proporciones de resultados buenos/excelentes sin complicaciones de alto riesgo frecuentemente asociadas. La resección de la clavícula medial y el injerto tendinoso tienen las proporciones más bajas de resultados buenos/excelentes, y la fijación con agujas Kirschner/pines está asociada con complicaciones peligrosas incluyendo migraciones o roturas de las agujas/pines.

c. Aguda versus Crónica

- Los pacientes con luxaciones agudas alcanzaron mejores resultados funcionales que los pacientes con luxaciones crónicas (87,5% [95% CI, 78-94] vs 73% [95% CI, 61-83] de resultados buenos/excelentes; p=0,038).
- Las luxaciones agudas tratadas inicialmente mediante reducción cerrada alcanzaron mejores resultados funcionales que las tratadas aisladamente mediante reducción abierta (92% vs 76% de resultados buenos/excelentes, p=0,069).
- Las luxaciones anteriores crónicas tratadas mediante reducción abierta alcanzaron resultados funcionales que no fueron significativamente diferentes de las luxaciones tratadas no quirúrgicamente (70% vs 70% de resultados buenos/excelentes, p>0,999).
- Todas las luxaciones posteriores crónicas fueron tratadas mediante reducción abierta (7/7 pacientes, 1 tras una reducción cerrada fallida previa).

Conclusiones

Los tratamientos mediante reducción cerrada para las luxaciones anteriores y posteriores y el tratamiento no quirúrgico para las luxaciones anteriores son excelentes opciones iniciales de tratamiento, porque son efectivas y poco agresivas. La opción de reducción abierta debería estar siempre presente si la reducción cerrada falla y los datos publicados han mostrado que su efectividad no se ve afectada negativamente por una reducción cerrada fallida. Si un paciente requiere una reducción abierta, la tenodesis, fijación con

suturas y reducción abierta y fijación interna son efectivas y son las técnicas recomendadas. Aunque la fijación utilizando pines o agujas Kirschnner a menudo ha proporcionado resultados excelentes/buenos en algunos estudios, no puede ser un procedimiento recomendado como primera elección para la reducción abierta debido a las complicaciones potencialmente catastróficas que implica la migración de las agujas o los pines.

Posiblemente el factor más importante que afecta al éxito del tratamiento sea la duración del tiempo transcurrido tras la lesión. Los resultados funcionales para pacientes con luxaciones agudas son significativamente mejores que para aquéllos con luxaciones crónicas. Por lo tanto, una vez que se establece el diagnóstico de luxación esternoclavicular, es adecuado un tratamiento precoz. Las luxaciones posteriores acompañadas de síntomas de compresión mediastínica pueden alcanzar resultados satisfactorios con procedimientos tanto abiertos como cerrados si la luxación se reduce tan pronto como sea posible [99].

TIPO II: ATRAUMÁTICA ESTRUCTURAL

Este tipo de inestabilidad engloba varias patologías y requiere de forma esencial un diagnóstico preciso para obtener un buen resultado.

Los pacientes con laxitud capsular suelen tener signos de laxitud ligamentosa generalizada. La edad media de presentación es 18 años y la distribución por géneros está igualada [100]. El paciente cuenta una historia de prominencia de la clavícula medial y dolor con actividades por encima de la cabeza. La mayoría de estos pacientes pueden ser tratados con éxito no quirúrgicamente con infiltraciones de corticoides y fisioterapia.

Rockwood y Odor [100] *publicaron ausencia de limitación de la actividad o restricción del estilo de vida en 29 de 37 pacientes (78%) con luxaciones anteriores atraumáticas tratadas no quirúrgicamente; sin embargo, el 90% tenían subluxación persistente y un 21% había desarrollado dolor. Todos los pacientes tratados quirúrgicamente tuvieron un resultado insatisfactorio.*

La luxación posterior atraumática es mucho más rara, con pocos casos publicados [101]. Debido al riesgo de compresión retroesternal, deberían ser tratadas con reducción abierta y estabilización, como las luxaciones posteriores traumáticas persistentes.

Los pacientes con una clavícula corta tienen mayor estrés sobre la articulación esternoclavicular durante el movimiento. En presencia de inestabilidad crónica de la esternoclavicular que requiera estabilización, podría ser necesaria una osteotomía clavicular, especialmente en procedimientos de revisión [102]. La relación entre la longitud y forma de la clavícula y la inestabilidad de la articulación esternoclavicular permanece incierta. La retracción escapular inevitablemente fuerza a la clavícula medial hacia delante, generando una rotación en las fibras verticales del ligamento costoclavicular; la curvatura anterior más usual de la clavícula protegería contra este efecto palanca. Conforme la clavícula crece, la tendencia al desplazamiento anterior de la fisis medial tiende a disminuir con el tiempo: esta forma de inestabilidad es rara en pacientes por encima de los 25 años. Es posible que aquellos pacientes con un retraso del crecimiento clavicular o una posición asimétrica de la escápula debido a otras causas, como una escoliosis idiopática del adolescente, sean más suceptibles de desarrollar una inestabilidad estenoclavicular anterior, especialmente si hay hipermovilidad asociada.

Diagnóstico diferencial de la inestabilidad tipo II

La **artrosis degenerativa**, que causa inestabilidad dolorosa con crepitación, tiende a afectar al cartílago articular infero-medial de la articulación esternoclavicular del brazo dominante de mujeres postmenopaúsicas [103,104]. Las pacientes se quejan de dolor y "click" localizado en la articulación, exacerbado con la aducción por delante del cuerpo con hinchazón localizada. La fisioterapia y las infiltraciones con corticoides proporcionan alivio a la mayoría de los pacientes. El desbridamiento del extremo medial de la clavícula y disectomía con capsulorrafía es efectivo en casos refractarios.

La esternoclavicular es una articulación sinovial y podría verse afectada por cualquier **artritis inflamatoria**. Un estudio radiológico publicó implicación de la esternoclavicular en un 31% de pacientes reumáticos [105]. Es una causa de dolor frecuentemente no reconocida. Un buen tratamiento médico de la enfermedad reumática con infiltraciones locales de corticoides constituye la base del tratamiento. El desbridamiento de la clavícula medial queda de nuevo reservado para casos refractarios; sin embargo, la

reconstrucción ligamentosa podría suponer un reto y el resultado funcional es menos reproducible que en pacientes con artrosis primaria.

La **artritis séptica** de la articulación esternoclavicular podría presentarse de forma aguda como una articulación roja, caliente, dolorosa e hinchada, pero también podría hacerlo de forma insidiosa, con celulitis localizada [106]. La aspiración, que se realiza mejor de forma ecoguiada, confirma que el Staphylococcus aureus es el microorganismo implicado más frecuentemente. Se puede intentar la aspiración y la antibioterapia intravenosa, pero podría ser necesario el lavado abierto o artroscópico.

El **síndrome de hiperostosis esternocostoclavicular** (SCCH), fue descrito por primera vez por Sonozaki y cols. [107] en hombres japoneses de mediana edad. Se caracteriza por hiperosificación del manubrio, esternón, clavículas, costillas superiores y ligamentos periarticulares. Un 60% de los pacientes tienen pustulosis palmoplantar y podría estar relacionado con la hiperostosis esquelética idiopática difusa y la espondilitis anquilosante [102]. El diagnóstico es principalmente de exclusión. Los test de laboratorio excluyen la enfermedad ósea metabólica, la histología muestra inflamación crónica y la microbiología debería ser negativa, aunque se ha aislado Proprionibacterium acnes en algunos pacientes [108]. La historia natural es incierta y el tratamiento es principalmente sintomático, con ajuste médico de cualquier condición reumática subyacente. Los antibióticos reducen el dolor y la pustulosis [105] y se debería utilizar un ciclo corto durante los brotes.

TIPO III: PATRÓN MUSCULAR

Algunos pacientes con inestabilidad atraumática de la articulación esternoclavicular tienen un componente de patrón muscular subyacente. Estos pacientes son normalmente clasificados de entrada como pacientes con inestabilidad atraumática, aunque su tratamiento difiere del de la inestabilidad estructural atraumática tipo II. No tienen un problema con la estructura y potencia de la musculatura, pero tienen pobre coordinación, que puede ser manejada con "fisioterapia de biofeedback" [109].

A estos pacientes se les debería hacer un EMG.; si éste demuestra un reclutamiento del pectoral mayor inapropiado, debe ser abordado antes de llevar a cabo cualquier cirugía. El "biofeedback" se basa en la conformidad del paciente y se centra en mejorar la propiocepción y en el reaprendizaje de los patrones de contracción muscular correctos [107].

El paso inicial cuando se maneja la inestabilidad atraumática en ausencia de artritis es valorar el patrón muscular. La presencia de un componente de patrón muscular colocaría al paciente en el eje II/III del triángulo de Stanmore (Fig.3). Sólo se debería considerar la cirugía para pacientes en el eje II/III si hay un componente estructural demostrable de la inestabilidad tal como una anomalía ósea, del cartílago o del disco, las cuales se pueden identificar en RMN, artro-RMN o artroscopia. Incluso entonces, el patrón muscular puede resurgir en el periodo postoperatorio precoz, posiblemente desencadenado por mecanismos centrales que causen hipertonicidad muscular relacionada con el dolor, por lo que hay autores que utilizan de forma rutinaria toxina botulínica para suprimir la actividad del pectoral mayor antes de estabilizar la articulación esternoclavicular en este tipo de pacientes [80]. Este podría ser el mecanismo de protección aportado por la osteotomía clavicular en el tratamiento de la inestabilidad esternoclavicular recurrente sugerido por Al-Yassari y cols [110].

BIBLIOGRAFÍA

1.Webb PAO, Suchey JMM. Epiphyseal union of the anterior iliac crest and medial clavicle in a modern multi-racial sample of American males and females. *Am J Phys Anthropol* 1984;68: 1484– 6.

2.Wirth MA, Rockwood Jr CA. Acute and chronic traumatic injuries of the sternoclavicualr joint. *J Am Acad Orthop Surg* 1996; 4:268 – 78.

3.Rockwood Jr. CA, Wirth MA. Disorders of sternoclavicular joint. In: *Rockwood Jr CA, Matsen III FA, editors. The shoulder. Philadelphia: WB Saunders Company*; 1990. p. 42–3, 210–1.

4.DePalma AF. Surgical anatomy of acromioclavicular and sternoclavicular joints. *Surg Clin North Am* 1963; 43:1541– 50.

5.Tillmann B, Peterson W. Clinical Anatomy. In: *Fu FH, Ticker JB, Imhoff AB, editors. Analysis of shoulder surgery. Stanford (CT): Appleton and Lange*; 1998. p. 1 –29.

6.Brossmann J, Stabler A, Preidler K, et al. Sternoclavicular joint: MR imaging—anatomic correlation. *Radiology* 1996; 198:193–8.

7.Rockwood CA, Williams GR, Young DC. Disorders of the acromioclavicular joint. *In: Rockwood Jr CA, Mattson FA, editors. The shoulder. 2nd edition. Philadelphia: WB Saunders*; 1998. p. 483– 553.

8.Cave EF. Shoulder girdle injuries. *In: Cave EF, editor. Fractures and other injuries. Chicago: Yearbook Medical Publishers*; 1958. p. 258– 9.

9.Bearn JG. Direct observations on the funtion of the capsule of the sternoclavicular joint in clavicular support. *J Anat* 1967; 101:159-170.

10.Dempster WT. Mechanisms of shoulder movement. *Arch Phys Med Rehab Bill Rehabil* 1965; 46A:49.

11.Wirth MA, Rockwood Jr CA. Acute and chronic traumatic injuries of the sternoclavicualr joint. *J Am Acad Orthop Surg* 1996; 4:268 – 78.

12.Ernberg Laren A, Potter HG. Radiographic evaluation of the acromioclavicular and sternoclavicular joints. *Clin Sports Med* 2003; 22:255-275.

13.Spencer EE, Kuhn JE, Huston LJ, et al. Ligamentous restraints to anterior and posterior traslation of the sternoclavicular joint. *J Shoulder Elbow Surg.* 2002; 11:43-47.

14.Rockwood CA, Williams GR, Young DC. Injuries to the acromioclavicular joint. *In: Rockwood Jr CA, Bucholz RW, Green DP, et al, editors. 4th edition. Fractures in adults, vol. 2. Philadelphia: Lippincott-Raven*; 1996. p. 1341–413.

15.Miller MD, Rispoli DM. Sternoclavicular disorders. *In: Fu FH, Ticker JB, Imhoff AB, editors. Atlas of shoulder surgery. Stanford (CT): Appleton and Lange*; 1998. p. 451–61.

16.Romanes GJ. *Cunningham's textbook of anatomy. 11th edition. London: Oxford University*; 1972. p. 222– 4.

17.Wood VE. The results of total claviculectomy. *Clin Orthop* 1986; 207:186–90.

18.Flatow EL. The biomechanics of the acromioclavicular, sternoclavicular, and scapulo- thoracic joints. *Instr Course Lect* 1993; 42:237– 45.

19.Doody SG, Freedman L, Waterland JC. Shoulder movements during abduction in the scapular plane. *Arch Phys Med Rehabil* 1970; 51:595–604.

20.Dvir Z, Berme N. The shoulder complex in elevation of the arm: a mechanism approach. *J Biomech* 1978; 11:219–225.

21.Andermahr J, Jubel A, Elsner A, et al. Malunion of the clavicle causes significant glenoid malposition: a quantitative anatomic investigation. *Surg Radiol Anat* 2006; 28:447–456.

22.Rockwood CA. Dislocations of the sternoclavicular joint. *In: Evans EB, ed. American Academy of Orthopaedic Surgeons Instructional Course Lectures: Volume XXIV. St Louis, CV Mosby*, 1975;144–159.

23.Inmann VT, Saunders DM, Abbott LC. Observations on the function of the shoulder joint. *J Bone Joint Surg* 1944; 26:1– 30.

24.Lunseth PA, Chapman KW, Frankel VH. Surgical treatment of chronic dislocation of the sternoclavicular joint. *J Bone Joint Surg Br* 1975; 57:193– 6.

25.Rockwood Jr CA, Groh GI, Wirth MA, et al. Resection arthroplasty of the sternoclavicular joint. *J Bone Joint Surg* 1997; 79A:387– 93.

26.Acus RW, Bell RH, Fisher DL. Proximal clavicle excision: an analysis of results. *J Shoulder Elbow Surg* 1995; 4:182 – 7.

27.Yeh GL, Williams GR. Conservative management of sternoclavicular injuries. *Orthop Clin North Am* 2000; 31(2):189 –203.

28.Allman Jr FL. Fractures and ligamentous injuries of the clavicle and its articulation. *J Bone Joint Surg Am.* 1967 Jun; 49(4):774-84.

29.Lewis A, Kitamura T, Bayley JIL. The classification of shoulder instability: new light through old windows. *Curr Orthop* 2004; 18:97–108.

30.Mehta JC, Shachdev A, Collins JJ. Retrosternal dislocation of the clavicle. *Injury* 1973; 5:79-83.

31.Heinig CF. Retrosternal dislocation of the clavicle: Early recognition, x-ray diagnosis, and management. *J Bone Joint Surgery Am* 1968; 50:830.

32.Omer GE. Osteotomy of the clavicle in surgical reduction of anteriorsternoclavicular dislocation. *J Trauma* 1967; 7:584-590.

33.Kocher MS, Feagin JA Jr. Shoulder injuries during alpine skiing.*Am J Sports Med* 1996; 24:665-669.

34. Nettles JL, Linscheid R. Sternoclavicular dislocations. *J Trauma* 1968; 8:158-164.

35.Porral A. Observation of a double dislocation of the right clavicle. *J Univ Hebd Chir Prat* 1831; 2:78-82.

36.Sanders JO, Lyons FA, Rockwood CA. Management of dislocations of both ends of the clavicle. *J Bone Joint Surg Am* 1990; 72:399-402.

37.Thyagarajan D, Webb M, Wallace WA. A rare case of floating clavicle and a novel technique for stabilizing the sternoclavicular joint. *Shoulder & Elbow* 2015; 7: 44-48 [DOI: 10.1177/1758573214536534].

38.Elliott AC. Tripartite injury of the clavicle. A case report. *S Afr Med J* 1986; 70:115.

39.Velutini JA, Tarazona PF. Fracture of the manubrium with posterior displacement of the clavicle and first rib. A case report. *Int Orthop* 1998; 22(4):269-271.

40.Tsai DW, Swiontkowski MF, Kottra CL. A case of sternoclavicular dislocation with scapulothoracic dissociation. *AJR Am J Roentgenol* 1996; 167:332.

41.Ono K, Inagawa H, Kiyoto K, et al. Posterior dislocation of the sternoclavicular joint with obstruction of the innominate vein: case report. *J Trauma* 1998; 44:381–383.

42.Medvecky MJ, Zuckerman JD. Sternoclavicular joint injuries and disorders. *Instr Course Lect* 2000; 49:397–406.

43.Pavlov H, Burke M, Giesa M, et al. Orthopaedist's guide to plain film iImaging. *Thieme*; 1999. p. 2 –30.

44.Cope R. Dislocations of the sternoclavicular joint. *Skeletal Radiol* 1993; 22: 233–8.

45.Keats TE. *Atlas of normal Roentgen variants that may simulate disease. 6th edition. St. Louis (MO): Mosby-Year Book, Inc.*; 1996.

46.Benson LS, Donaldson JS, Carroll NC. Use of ultrasound in management of posterior sternoclavicular dislocation. *J Ultrasound Med* 1991;10(2):115– 8.

47.Dalinka MK, Boorstein JM, Zlatkin MB. Computed tomography of musculoskeletal trauma. *Radiol Clin North Am* 1989;27(5):933– 44.

48.Pollock RC, Bankes MJ, Emery RJ. Diagnosis of retrosternal dislocation of the clavicle with ultrasound. *Injury* 1996;27(9):670–1.

49.Haber LH, Waanders NA, Thompson GH, et al. Sternoclavicular joint ganglion cysts in young children. *J Pediatr Orthop* 2002;22(4):544– 7.

50.Deutsch AL, Resnick D, Mink JH. Computed tomography of the glenohumeral and sternoclavicular Joints. *Orthop Clin North Am* 1985;16(3):497– 511.

51.Burnstein MI, Pozniak MA. Computed tomography with stress maneuver to demonstrate sternoclavicular joint dislocation. *J Comput Assist Tomogr* 1990;14(1):159– 60.

52.Klein MA, Spreitzer AM, Miro PA, et al. MR imaging of the abnormal sternoclavicular joint—a pictorial essay. *Clin Imaging* 1997; 21: 138–43.

53.Brooks AP, Olson LK. Computed tomography of the chest in the trauma patient. *Clin Radiol* 1989; 40:127–32.

54.Billet FPJ, Schmitt WGH, Gay B. Computed tomography in traumatology with special regard to the advances in three-dimensional display. *J Orthop Trauma* 1992; 111:131–7.

55.Benitez CL, Mintz DN, Potter HG. Magnetic resonance imaging of sternoclavicular joint injuries. Presented at the 25th Annual Meeting of the Society of Skeletal Radiology. Ponte Vedra Beach, FL, March 18, 2002.

56.Savastano AA, Stutz SJ. Traumatic sternoclavicular dislocation. *Int Surg* 1978; 63: 10-13 [PMID: 627448].

57.Eskola A. Sternoclavicular dislocation. A plea for open treatment. *Acta Orthop Scand* 1986; 57: 227-228 [PMID: 3739662 DOI:10.3109/17453678608994382].

58.Bicos J, Nicholson GP. Treatment and results of sternoclavicular joint injuries. *Clin Sports Med* 2003; 22: 359-370 [PMID: 12825536 DOI: 10.1016/S0278-5919(02)00112-6].

59.Rockwood CA, Wirth MA. Injuries to the sternoclavicular joint. *In: Rockwood CA, Green DP, Bucholz RW, Heckman JD, eds. Rockwood and Green's fractures in adults. Fourth ed. Philadelphia: Lippincott-Raven,* 1996:1415–1471.

60.Buckerfield CT, Castle ME. Acute traumatic retrosternal dislocation of the clavicle. *J Bone Joint Surg [Am]* 1984;66-A:379–385.

61.Throckmorton T, Kuhn JE. Fractures of the medial end of the clavicle. *J Shoulder Elbow Surg* 2007; 16: 49–54.

62.Nordqvist A, Petersson C. The incidence of fractures of the clavicle. *Clin Orthop Relat Res* 1994; 300: 127–132.

63.Robinson CM. Fractures of the clavicle in the adult: epidemiology and classification. *J Bone Joint Surg [Br]* 1998;80-B:476–484.

64.Thut D, Hergan D, Dukas A, Day M, Sherman OH. Sternoclavicular joint reconstruction: a systematic review. *Bull NYU Hosp Jr Dis* 2011; 69: 128–135.

65.El Mekkaoui MJ, Sekkach N, Bazeli A, Faustin JM. Proximal clavicle physeal fracture-separation mimicking an anterior sterno-clavicular dislocation. *Orthop Traumatol Surg Res* 2011; 97: 349–352.

66.Rockwood CA Jr, Matsen F 3rd, Wirth MA, Lippitt SB. *The shoulder. Third ed. Philadelphia: Saunders*; 2003;527–559.

67.Waskowitz WJ. Disruption of the sternoclavicular joint: an analysis and review. *Am J Orthop* 1961; 3:176–179.

68.Medvecky MJ, Zuckerman JD. Sternoclavicular joint injuries and disorders. *Instr Course Lect* 2000; 49:397–406.

69.Lemire L, Rosman M. Sternoclavicular epiphyseal separation with adjacent clavicle fracture. *J Pediatr Orthop* 1984; 4:118–120.

70.Zaslav KR, Ray S, Neer CS 2nd. Conservative management of a displaced medial clavicular physeal injury in an adolescent athlete: a case report and literature review. *Am J Sports Med* 1989; 17:833–836.

71.Zuckerman JD, Matsen FA 3rd. Biomechanics of the shoulder. *In: Nordin M, Frankel VH, eds. Basic biomechanics of the musculoskeletal system. Second ed. Philadelphia: Lea & Febiger*, 1989;225–247.

72.Selesnick FH, Jablon M, Frank C, Post M. Retrosternal dislocation of the clavicle: report of four cases. *J Bone Joint Surg [Am]* 1984;66-A:287–291.

73.Brooks AL, Henning GD. Injury to the proximal clavicular epiphysis. *J Bone Joint Surg [Am]* 1972;54-A:1347–1348.

74.Lewonowski K, Bassett GS. Complete posterior sternoclavicular epiphyseal separation: a case report and review of the literature. *Clin Orthop Relat Res* 1992; 281:84–88.

75.Lyons FA, Rockwood CA Jr. Migration of pins used in operations on the shoulder. *J Bone Joint Surg [Am]* 1990;72-A:1262–1267.

76.Pierce RO Jr. Internal derangement of the sternoclavicular joint. *Clin Orthop Relat Res* 1979;141: 247–250.

77.Tavakkolizadeh A, Hales PF, Janes GC. Arthroscopic excision of sternoclavicular joint. *Knee Surg Sports Traumatol Arthrosc* 2009; 17:405–408.

78.de Jong KP, Sukul DM. Anterior sternoclavicular dislocation: a long-term follow-up study. *J Orthop Trauma* 1990; 4:420–423.

79.Rockwood CA Jr, Groh GI, Wirth MA, Grassi FA. Resection arthroplasty of the sternoclavicular joint. *J Bone Joint Surg [Am]* 2004; 86-A:98–105.

80.Sewell MD, Al-Hadithy N, Le Leu A, Lambert SM. Instability of the sternoclavicular joint. Current concepts in classification, treatment and outcomes. *Bone Joint J* 2013; 95-B:721-731.

81.Thut D, Hergan D, Dukas A, Michael Day, Sherman OH. Sternoclavicular joint reconstruction. A systematic review. *Bull NYU Hosp Jr Dis* 2011; 69(2): 128-35.

82.Robinson CM, Jenkins PJ, Markham PE, et al. Disorders of the sternoclavicular joint. *J Bone Joint Surg [Br]* 2008 Jun; 90(6):685-96.

83.Ferrandez L, Yubero J, Usabiaga J, et al. Sternoclavicular dislocation. Treatment and complications. *Ital J Orthop Traumatol.* 1988 Sep;14(3):349-55.

84.Laffosse JM, Espié A, Bonnevialle N, et al. Posterior dislocation of the sternoclavicular joint and epiphyseal disruption of the medial clavicle with posterior displacement in sport participants. *J Bone Joint Surg [Br]* 2010;92-B:103–109.

85.Booth CM, Roper BA. Chronic dislocation of the sternoclavicular joint: an operative repair. *Clin Orthop Relat Res* 1979; 140:17–20.

86.Armstrong AL, Dias JJ. Reconstruction for instability of the sternoclavicular joint using the tendon of the sternocleidomastoid muscle. *J Bone Joint Surg [Br]* 2008 May;90(5):610-3.

87.Burrows HJ. Tenodesis of subclavius in the treatment of recurrent dislocation of the sternoclavicular joint. *J Bone Joint Surg [Br]* 1951;33-B:240–243.

88.Bankart ASB. An operation for recurrent dislocation (subluxation) of the sternoclavicular joint. *Br J Surg* 1938; 26:320–323.

89.Martinez A, Rodriguez A, Gonzalez G, Herrera A, Domingo J. Atraumatic spontaneous posterior subluxation of the sternoclavicular joint. *Arch Orthop Trauma Surg* 1999; 119:344–346.

90.Bae DS, Kocher MS, Waters PM, et al. Chronic recurrent anterior sternoclavicular joint instability: results of surgical management. *J Pediatr Orthop* 2006; 26:71–74.

91.Wallace WA, Thyagarajan D. Open Reduction and Stabilisation of a Locked Posterior Dislocation of the Sterno-Clavicular Joint with LockDown" 34th SICOT Orthopaedic World Congress, October 2013, Hyderabad, India. Available from: URL: http//www.sicot.

92.Abiddin Z, Sinopidis C, Grocock CJ, Yin Q, Frostick SP. Suture anchors for treatment of sternoclavicular joint instability. *J Shoulder Elbow Surg* 2006; 15:315–318.

93.Thomas DP, Williams PR, Hoddinott HC. A 'safe' surgical technique for stabilisation of the sternoclavicular joint: a cadaveric and clinical study. *Ann R Coll Surg Engl* 2000; 82:432–435.

94.Franck WM, Jannasch O, Siassi M, Hennig FF. Balser plate stabilization: an alternate therapy for traumatic sternoclavicular instability. *J Shoulder Elbow Surg* 2003; 12:276–281.

95.Zang C, Lin L, Liang J, Wang B, Chen G, Chen H. Efficacy analysis of a novel sternoclavicular hook plate for treatment of unestable sternoclavicular joint dislocation or fracture. *J Orthop Surg*. 25(1) 1-7.

96.Eskola A, Vainionpää S, Vastamäki M, Slätis P, Rokkanen P. Operation for old sternoclavicular dislocation: results in 12 cases. *J Bone Joint Surg [Br*] 1989;71-B:63–65.

97.Bisson LJ, Dauphin N, Marzo JM. A safe zone for resection of the medial end of the clavicle. *J Shoulder Elbow Surg* 2003; 12:592–594.

98.Spencer EE, Kuhn JE. Biomechanical analysis of reconstructions for sternoclavicular joint instability. *J Bone Joint Surg [Am]* 2004 Jan; 86(1):98-105.

99.Glass E, Thompson JD, Cole PA, Gause II T, Altman GT. Treatment of sternoclavicular joint dislocations: a systematic review of 251 dislocations in 24 case series. *J of Trauma Injury, Infection, and Critical Care* 2011; 70 (5): 1294-1298.

100.Rockwood CA Jr, Odor JM. Spontaneous atraumatic anterior subluxation of the sternoclavicular joint. *J Bone Joint Surg [Am]* 1989;71-A:1280–1288.

101.Martin SD, Altcheck D, Erlanger S. Atraumatic posterior dislocation of the sternoclavicular joint: a case report and literature review. *Clin Orthop Relat Res* 1993; 292:159–164.

102. Chigira M, Maehara S, Nagase M, Ogimi T, Udagawa E. Sternoclavicular hyperostosis: a report of nineteen cases, with special reference to etiology and treatment. *J Bone Joint Surg [Am]* 1986; 86-A:103–112.

103.Kier R, Wain SL, Apple J, Martinez S. Osteoarthritis of the sternoclavicular joint: radiographic features and pathological correlation. *Invest Radiol* 1986; 21:227–233.

104.Hagemann R, Ruttner JR. Arthrosis of the sternoclavicular joint. *Z Rheumatol* 1979; 38:27–39.

105.Kalliomaki JL, Viitanen SM, Virtama P. Radiographic findings of the sternoclavicular joint in rheumatoid arthritis. *Acta Rheumatol Scand* 1968; 14:233–240.

106.Yood RA, Goldenberg DL. Sternoclavicular joint arthritis. *Arthritis Rheum* 1980; 23:232–239.

107.Sonazaki H, Mitsui H, Miyanaga Y, et al. Clinical features of 53 cases with pustulotic arthro-osteitis. *Annals of Rheum Dis* 1981; 40:547–553.

108.Edlund E, Johnson U, Lidgren L, et al. Palmplantar pustulosis and sternoclavicular arthro-osteitis. *Ann Rheum Dis* 1988; 47:809–815.

109.Jaggi A, Lambert S. Rehabilitation for shoulder instability. *Br J Sports Med* 2010; 44:333–340.

110.Al-Yassari G, Hetzenauer M, Tauber M, Resch H. Novel method to treat sternoclavicular joint instability and medial clavicle fracture symptomatic non-union. *J Shoulder Elbow Surg* 2009; 18:553–555.