# LUXACIONES ACROMIOCLAVICULARES

## 1. DEFINICIÓN.

Lesión de la articulación acromioclavicular con ruptura de los ligamentos acromioclaviculares con o sin afectación de los ligamentos coracoclaviculares. Hipócrates fue el primero en diferenciar las lesiones acromioclaviculares de las glenohumerales, así como establecer el mecanismo de lesión[1].

## 2. EPIDEMIOLOGÍA.

- Incidencia: 9% de las lesiones de la cintura escapular (aunque la incidencia real se desconoce ya que un número relevante de pacientes no acude para tratamiento médico)[2].
- Representan el 30-50% de las lesiones de hombro en deportistas[3].
- Demografía:
  - 2ª década de la vida.
  - Proporción hombres-mujeres de 5:1.
  - Sobretodo atletas que participan en deportes de contacto[2].

## 3. PATOFISIOLOGÍA.

- Mecanismo directo (la más frecuente): traumatismo directo en la región superolateral del hombro con el brazo en adducción, la clavícula descansa sobre la primera costilla y ésta bloquea el desplazamiento hacia debajo de la clavícula. El acromion se desplaza distal y medialmente, y si la clavícula no se fractura entones se estiran los ligamentos AC y posteriormente se rompen, seguido de los ligamentos CC y la fascia deltotrapecial. En este momento la extremidad superior pierde su suspensión de la clavícula. Aunque convencionalmente se ha pensado en que se produce un desplazamiento superior de la clavícula, la principal deformidad es el desplazamiento inferior del hombro[3,4]. Sucede durante una caída sobre el hombro sin las manos libres:
  - Caídas en bicicleta (manillar agarrado).
  - Rugby (balón entre las manos).
  - Hockey (sujetando *stick* con ambas manos).
- Mecanismo indirecto: caída sobre el brazo en adducción creando una fuerza que se dirige en sentido superior o al realizarse una tracción a través de la extremidad superior[4].

## 4. ANATOMÍA.

- Osteología
  - Articulación diartrodial[3]:
    - Extremo distal de la clavícula y la faceta medial del acromion
    - Orientación oblicua de su superficie articular (puede ir desde casi la verticalidad hasta los 50º de oblicuidad)[3].
  - Disco meniscoide interpuesto en la articulación: análogo al menisco de la rodilla pero que involuciona con los años despareciendo hacia los 40.
- Embriología[3]:
  - La articulación AC aparece entre los 3 y 5 años de vida.
  - La clavícula se forma intrauterinamente en la semana 5 de la gestación, posee 2 epífisis que contribuyen a su crecimiento en longitud: la medial aparece a los 18 años y se fusiona entre los 22 y 25 años; la lateral es menos constante.
  - El acromion posee entre 2 y 5 centros de osificación que aparecen en la pubertad y se fusionan hacia los 25 años.
- Inervación[5]: nervios supraclaviculares, axilar y pectoral lateral.
- Movilidad[3,5]:
  - Principalmente de deslizamiento
  - De rotación mínima:
    - Más de 40º de rotación posterior de la clavícula con la elevación y abducción del hombro.
    - Pero tan solo 5-8º aproximadamente de rotación a través de la articulación AC debido al movimiento sincrónico de la articulación escapulotorácica.
- Estabilizadores[3,4]:
  - Estáticos:
    - Cápsula articular .
    - Ligamentos acromioclaviculares (AC) que refuerzan la cápsula articular: superior, inferior, posterior y anterior.
      - Los ligamentos superior y posterior son los más fuertes y están envueltos en la fascia deltotrapecial.
      - Biomecánica: controla el movimiento horizontal y proporcionan estabilidad anteroposterior de la articulación AC. La resección de

1cm distal de la clavícula resulta en un 32% de traslación posterior, y por lo tanto aumenta la inestabilidad de dicha articulación[5].

- Ligamentos coracoclaviculares (CC):
  - Considerado el ligamento suspensorio primario del hombro
  - Biomecánica: controla el movimiento vertical y proporcionan estabilidad superoinferior de la articulación AC.
  - 2 ligamentos:
    - Conoide (medial):
      - Se inserta en la clavícula a unos 46-47 mm del extremo distal.
      - El primero en fallar de los 2 ligamentos CC.
      - El más importante para la estabilidad vertical[5].
    - Trapezoide (lateral):
      - Se inserta en la clavícula a unos 25-26 mm del extremo distal.
- Dinámicos[5]:
  - Músculo deltoides (porción anterior)
  - Músculo trapecio (a través de la fascia de inserción sobre el acromion).

## 5. CLÍNICA[6,7].

- Síntomas:
  - Dolor
  - Impotencia funcional
- Inspección: deformidad a nivel AAC, edema y equimosis
- Palpación: dolor palpación AAC
- Maniobras específicas para valoración estabilidad:
  - Estabilidad horizontal (anteroposteior) para evaluar los ligamentos AC
    - Maniobra "cross-arm adduction" dolorosa
    - Signo del cajón
  - Estabilidad vertical (supero-inferior) para evaluar los ligamentos CC
    - Signo de la Tecla: la ruptura de los ligamentos CC produce un escalón articular AC produce que al empujar con el dedo el extremo distal de la clavícula hacia abajo, esta se reduce y se vuelve a luxar si dejamos de hacer presión (al igual que al presionar la tecla de un piano).
- Valoración de la articulación glenohumeral (Test de O'Brien) y del manguito rotador, pues se pueden presentar lesiones asociadas.
- Valoración de la discinesia escapular, presente en algunos casos de luxación AC de alto grado.
- Exploración neurovascular distal.

## 6. ESTUDIOS DE IMAGEN.

- Proyecciones radiológicas básicas[6,7]:
  - De Zanca bilateral (se realiza inclinando el rayo 10-15º cranealmente y con el 50% de la penetración necesaria para una radiografía estándar de hombro) o postero-anterior bilateral en su defecto[3]:
    - Comparación lado sano con el patológico
    - Medida de la distancia desde la cortical superior de la coracoides hasta la superficie inferior de la clavícula
  - axilar lateral
    - Necesaria para diagnosticar el tipo IV (posterior)
  - corte de Stryker:
    - Útil para detectar una fractura de coracoides (cuando se observa luxación AC con espacio CC normal).
- Proyecciones adicionales[6,7]:
  - "*cross-body adduction*" o proyección de Basmania (Y de escápula con el brazo en addución forzada):
    - Útil para diferenciar una articulación AC estable de una inestable.
    - Se observa el grado de superposición de la clavícula por encima del acromion por la translación anteromedial de la escápula.
  - Estudios en carga (tracción con 5 Kg de carga en la extremidad)[3]:
    - En desuso por la incomodidad para el paciente y escaso uso
    - Puede ayudar a diferenciar un tipo II de tipo III
- Otras pruebas radiológicas complementarias:
  - TAC: para valorar mejor fracturas asociadas (coracoides, etc)
  - RMN: confirma la lesión de las partes blandas

## 7. CLASIFICACIONES.

- CLASIFICACIÓN DE TOSSY Y ALLMAN, 1960[2,7]:
  - Tipo I (Distensión AC; ligamentos CC íntegros)
  - Tipo II (rotura de los ligamentos AC; ligamentos CC distendidos, con un desplazamiento del final de la clavícula de menos del 100% de la profundidad de la articulación AC)
  - Tipo III (rotura de los ligamentos AC y CC, con un desplazamiento del final de la clavícula de más del 100% de la profundidad de la articulación AC)
- CLASIFICACIÓN DE ROCKWOOD, 1984 (la más utilizada)[1,3,6]: basada en la progresiva severidad de la lesión de las estructuras estabilizadoras de la articulación AC
  - Tipo I: esguince de los ligamentos AC con articulación estable y sin cambios radiográficos agudos, aunque pueden aparecer calcificaciones periósticas en el extremo distal de la clavícula más tarde (Imagen 1).

Imagen 1. Mujer de 59 años con luxación AC tipo I tras accidente de coche que desarrolló una calcificación en la región superior de la articulación.

  - Tipo II: disrupción de los ligamentos AC con indemnidad de los CC (que están esquinzados), con cierta inestabilidad en el plano horizontal y una distancia de menos del 25% del espacio coracoclavicular y más de un 50ª de subluxación distal de la clavícula (Imagen 2).

Imagen 2. Varón de 35 años con moderada deformidad de la articulación AC izquierda y dolor selectivo a la palpación, tras caída en bicicleta con contusión directa en el hombro. Se confirma con radiografías una luxación AC tipo II.

- Tipo III: disrupción total de los ligamentos AC y CC, con el músculo deltoides y trapecio parcialmente desinsertado, la articulación está inestable y el espacio coracoclavicular es >25% en las radiografías anteroposteriores (incluso mayor en las proyecciones axilares) y un 100% de desplazamiento superior del extremo distal de la clavícula (Imagen 3).

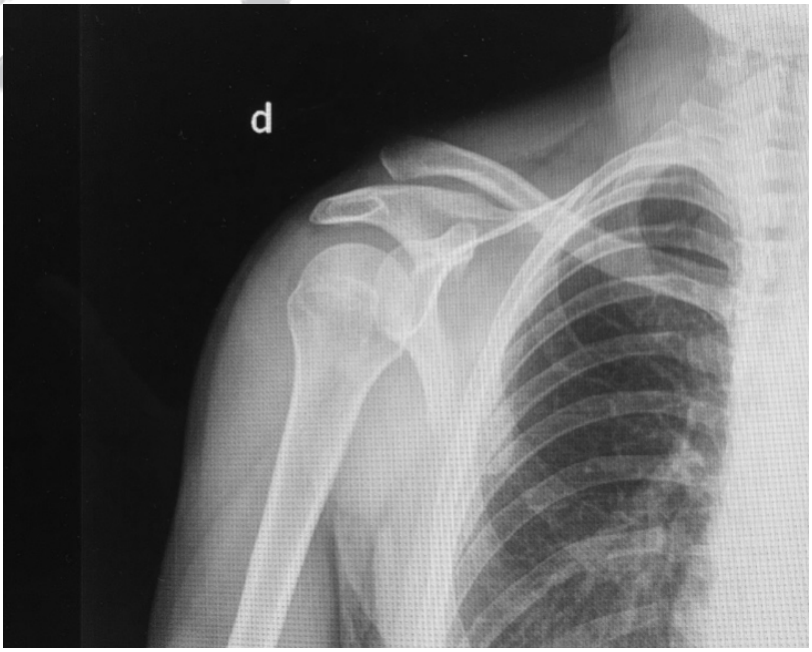


Imagen 3. Hombre de 37 años con luxación AC tipo III tras accidente con bicicleta de montaña y contusión directa del hombro en el suelo mientras tenia fijada las manos al manillar.

  - Tipo IV: desplazamiento clavicular posterior, hacia trapecio, espacio coracoclavicular normal
  - Tipo V: es una forma más severa del tipo III con rotura de la fascia deltotrapecial y con un espacio coracoclavicular del 100-300%
  - Tipo VI: luxación inferior de la clavícula luxada y alojada en posición sub-coracoidea y por detrás de los tendones del bíceps y coracobraquial (muy raras).
- *ISAKOS Terminology Project* ha propuesto una subdivisión de las tipo III de Rockwood según la presencia o no de disfunción escapular y superposición de la clavícula en la proyección de Basmania. La valoración se realiza a las 3-6 semanas del traumatismo y ayudaría a decidir que pacientes con una luxación AC tipo III se beneficiaría de la cirugía[6,8]:
  - IIIA (estables horizontalmente): no superposición de la clavícula en el acromion y sin disfunción escapular significativa.
  - IIIB (inestables horizontalmente): superposición de la clavícula y disfunción escapular franca.

## 8. DIAGNÓSTICO DIFERENCIAL.

- Fractura de la base de la coracoides (ascenso de la clavícula distal pero distancia CC normal (11-13mm).
- Fractura distal de clavícula: puede parecer una luxación AC debido a que los ligamentos siguen insertados en la porción distal de la clavícula (Imagen 4).

Imagen 4. Hombre de 26 años con fractura del extremo distal de la clavícula tras accidente en bicicleta.

## 9. TRATAMIENTO.

Consiste en determinar que lesiones de la AC requieren tratamiento quirúrgico o no para restablecer la estabilidad vertical y horizontal y así, una articulación estable.

A. CONSERVADOR[1,2]:

- Indicaciones: I, II, algunas tipo III.
- Reposo, hielo, cabestrillo por un periodo corto de tiempo (1-2 semanas).
- Limitación actividades de contacto o carga de pesos 6 semanas para favorecer la cicatrización de los ligamentos.
- Complicaciones:
  - Dolor AC (27%).
  - Inestabilidad.
  - Osteoartritis AC (50%): si es muy sintomática se pueden realizar inyecciones de cortisona o resección distal de la clavícula, como describió Mumford.

B. QUIRÚRGICO:

- Indicaciones:
  - algunas tipo III ( agudas en deportistas de elite y trabajadores y crónicas con fracaso en el tratamiento conservador)
  - tipo IV, V, VI (a pesar de que no se han obtenido diferencias significativas a largo plazo entre el tratamiento quirúrgico y no quirúrgico de estas lesiones AC de alto grado)[2].
- Contraindicaciones: pacientes que no van a colaborar en la rehabilitación posteoperatoria, alteraciones cutáneas en la zona de la cirugía.
- Más de 100 técnicas distintas, algunas dirigidas a favorecer la cicatrización ligamentosa y otras dirigidas a su reconstrucción (luxaciones de alto grado o crónicas).

B1. Técnicas de reducción abierta y fijación interna:

- Reducción AC y fijación con agujas (técnica de Phemister):
  Procedimiento quirúrgico: reducción abierta o percutánea de la articulación AC y fijación con 2 agujas de Kirschner que deben ser retiradas a las 8 semanas de la cirugía, asociada o no a la resección del meniscoide.
  Resultados clínicos y funcionales muy pobres.

Técnica abandonada por la elevada tasa de complicaciones: migración de las agujas y potencial riesgo de daño de nervios, vasos y estructuras del canal medular, osteoartritis[5].

- Reducción AC y fijación con 2 agujas de Kirschner, anclaje apófisis coracoides con Statak y sutura transósea en la clavícula.
  También elevada tasa de complicaciones: migraciones y un porcentaje alto de luxaciones recurrentes.
- Placa gancho[2,3]: originariamente diseñada para las fracturas del extremo distal de la clavícula, pero posteriormente aplicadas también para las luxaciones AC (Imagen 5).
  Procedimiento: reducción abierta de la articulación AC, inserción de la placa por encima del extremo distal de la clavícula fijada con tornillo y el gancho en la zona inferior del acromion, hasta conseguir la correcta alineación. Se puede combinar con la reconstrucción o no de los ligamentos CC[5].
  Buenos resultados funcionales.
  También elevada tasa de complicaciones[8]: fracturas acromiales, doblamiento de la placa, artritis AC y intolerancia al material con necesidad de retirada del mismo (recomendable a los 3 meses) por osteolisis de la superficie inferior del acromion, *impingement* subacromial o fallo del implante.

Imagen 5. Técnica de reducción abierta y fijación interna mediante placa gancho.

- Tornillo Bosworth, descrito en 1941[2,3]:
  Procedimiento quirúrgico: estabilización de la articulación AC mediante un tornillo de clavícula a coracoides percutáneo, combinado o no con la reconstrucción de los ligamentos CC (recomendable a las 8-12 semanas, ya que el tornillo hace de fijación temporal hasta la cicatrización de los ligamentos). Se puede combinar con la reconstrucción o no de los ligamentos CC (recomendable en los casos agudos) y por vía mínimamente invasiva[5].
  Complicaciones: fatiga del material debido al movimiento entre coracoides y clavícula (osteolisis en el extremo distal de la clavícula, fractura de coracoides o de clavícula, rotura del tornillo), reducción de la movilidad AC y aumento de la presión de contacto articular AC que puede derivar en degeneración articular.
- Técnicas de fijación con diferentes tipos de materiales (suturas resistentes, cintas quirúrgicas) colocados alrededor de la base de la coracoides y a través del extremo distal de la clavícula, y fijados en su lugar con diferentes tipos de fijación (arpones, *buttons* y tornillos interferenciales)[2,3].

Es el tratamiento quirúrgico más popular en la actualidad. Descrito inicialmente por Hosseini en el 2009, con la transposición y aumentación de una luxación AC crónica mediante el dispositivo conocido como *Tight-Rope* (*Arthrex*).

Procedimiento quirúrgico: dos botones de titanio conectados mediante una sutura de *FiberWire* (*Arthrex*) introducidas a través de los agujeros labrados en la clavícula y la coracoides permiten una reducción AC incluso por mini-open o artroscópicamente. Posteriormente se modificó el diseño y se crearon 2 suturas para reproducir mejor el ligamento CC nativo (Imagen 6).

Indicado principalmente en luxaciones AC agudas (primeras 3 semana tras el traumatismo) para favorecer la cicatrización de los ligamentos CC, con la ventaja de que no precisa retirada del material[3,5] . Algunos autores asocian resección del meniscoide, o incluso los últimos 5mm distales de la clavícula para evitar el dolor crónico por la inestabilidad anteroposterior de la clavícula[4].

Resultados funcionales excelentes con una satisfacción del 96% a los 58 meses post-intervenció[3].

Complicaciones: *cut-out* de la sutura, reacción al cuerpo extraño, osteolisis de la clavícula con fallo de la reducción, cierta inestabilidad anteroposterior[3].

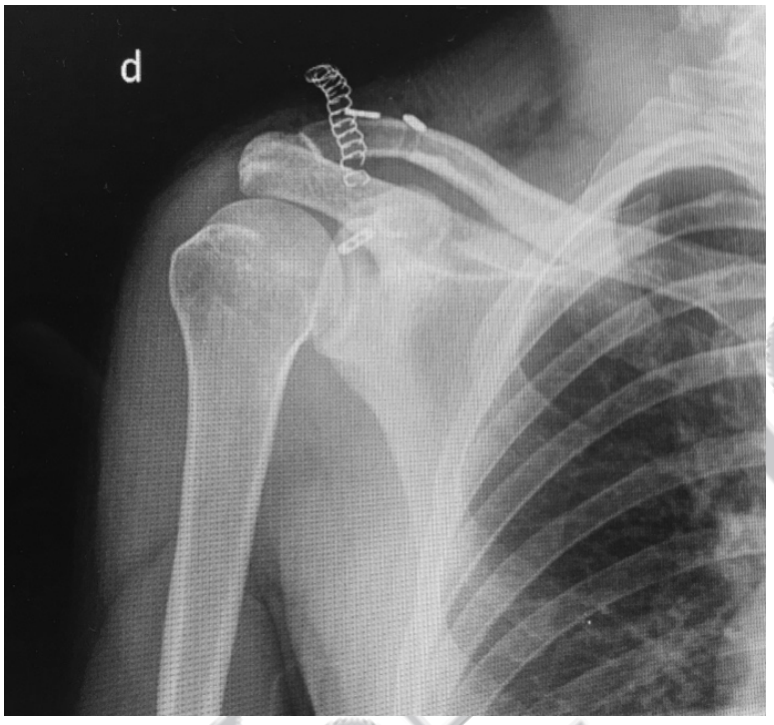


Imagen 6. Técnica de reducción abierta y fijación abierta con *Twin Tail TightRope Sytem* para luxación AC tipo III.

B2. Técnicas de reconstrucción ligamentosa:

- Transferencia del ligamento CA (Técnica de Weaver-Dunn):
  Procedimiento quirúrgico: sustitución del ligamento CC lesionado mediante la transferencia del ligamento CA que libera de su inserción en el acromion (Técnica de Weaver-Dunn). Se asocia la resección del extremo distal de la clavícula y se transfiere el ligamento CA a esta región, con o sin chip de hueso. Un lazo de sutura entre la clavícula y la coracoides se puede añadir para proteger la transferencia del exceso de cargas durante el proceso de cicatrización, permitiendo una rehabilitación más precoz (técnica modificada de Weaver-Dunn). Otras técnicas descritas posteriormente con modificaciones de la técnica descrita inicialmente en 1972 por Weaver-Dunn (Pavlik, Adam and Farouk, Jeon, Millet, Boileau, Kim)[2].
  Se han documentado un 75% de buenos y excelentes resultados con la técnica modificada de Weaver-Dunn[3].
  Complicaciones: los estudios biomecánicos han demostrado que esta transferencia no anatómica tan solo confiere el 20-25% de la fuerza de

los ligamentos nativos (ya que los ligamentos CC se insertan en la base de la coracoides y el CA se inserta más distal y lateral), riesgo de fallo de la reducción por ausencia de fijación interna[2,3,5].

- Reconstrucción de los ligamentos CC:

  Procedimiento: consiste en reconstruir los ligamentos CC anatómicamente mediante un injerto biológico generalmente autólogo (semitendinoso preferentemente, o otros como el grácilis, palmar menor o mayor) o aloinjerto (tibial anterior). Se asocia resección de unos 8 mm del extremo distal de la clavícula para evitar dolor postoperatorio derivado de la condrolisis. Se fija el injerto a la base de la coracoides con un arpón o se hace un bucle, pasando posteriormente a través de uno o dos agujeros labrados en la clavícula (para mimetizar el recorrido del ligamento conoide y trapezoide). Se reduce la luxación y el extremo distal del injerto tendinoso se pasa a través de la articulación AC hacia la zona anterior del acromion donde se labra otro agujero para que pase éste, y luego se vuelve hacia el extremo distal de la clavícula donde se reinserta con arpones[2,7]. Posteriormente se ha descrito una nueva técnica utilizando el *GraftRope System* (*Arthrex*) que sustituye los ligamentos CC rotos con una injerto protegido con un botón subcoracoideo, suturas no reabsorbibles y un dispositivo especial en la clavícula[3].

  Estudios biomecánicos y clínicos recientes sugieren que la reconstrucción anatómica de los ligamentos CC usando injerto autólogo con tendón del semitendinoso es superior al procedimiento de Weaver-Dunn[2,3]. Comparado con el resto de técnicas quirúrgicas, es la que menor tasa de complicaciones tiene y la que mayor satisfacción subjetiva proporciona al paciente[5,8].

  Complicaciones: pérdida de la reducción por falta de fijación interna, lesión del plexo braquial, dolor en la zona dadora del injerto.

- Indicaciones de cirugía:
  - Grado de luxación: IV, V, VI .
  - Luxación tipo III con dolor escapular medial, rigidez articular glenohumeral y dificultad en actividades por encima de la cabeza, tras 6 semanas de manejo conservador (subtipo IIIB con inestabilidad horizontal) [3,6].
  - Lesiones asociadas.

  - Edad.
  - Actividad profesional o deportiva con actividad por encima de la cabeza.
  - Extremidad dominante.
  - Deformidad importante que condicione un problema cosmético (indicación relativa).
  - Retraso de consolidación en fracturas del extremo distal de la clavícula.
- Complicaciones generales de la cirugía[7]:
  - Pérdida de reducción.
  - Rotura/migración de material de osteosíntesis.
  - Perforación de la piel.
  - Infección.
  - Cicatriz.
  - Artritis AC (20%).
  - Dolor residual AC.
  - Osteolisis de la clavícula o coracoides (que pueden derivar en fractura).
  - Lesión vascular (arteria axilar).
  - Lesión nerviosa (plexo braquial):
    - Iatrogénica: técnicas quirúrgicas que incluyan perforar a ciegas la coracoides
    - Por la propia luxación AC tipo III con discinesia escapular asociada y deformación del plexo)
- Consideraciones especiales:
  - Luxaciones AC tipo III: la indicación de tratamiento quirúrgico versus conservador es controvertido. Meta-análisis realizados sugieren que el resultado clínico es satisfactorio en más del 85% de los casos tanto si el manejo es quirúrgico como si no[2]. Sin embargo no hay estudios prospectivos randomizados publicados, tan solo son estudio restrospectivos[3].
  - En atletas y pacientes jóvenes: la pronta recuperación y vuelta al deporte en aquellos tratados de forma conservadora puede representar una ventaja, pero solo a corto plazo. Éstos pacientes pueden desarrollar dolor AC persistente, disconfort y insatisfacción funcional, por lo que se recomienda que sean tratados de forma quirúrgica[2,4,8].
  - Las técnicas artroscópicas tienen como ventajas una menor movilidad quirúrgica y menor tasa de infección, pero es frecuente la perdida de reducción (50%). No hay diferencias funcionales entre el tratamiento quirúrgico abierto o artroscópico[2].

## 10. REHABILITACIÓN.

- Para el tratamiento conservador de las luxaciones AC: reposo del brazo en cabestrillo 1-2 semanas de forma antiálgica. Aporte de frio local en el momento inicial. Iniciar ejercicios pendulares a la que el dolor lo permita, seguido de movimientos de abducción activa del hombro. Evitar deportes de contacto o carga de pesos en 6 semanas.

  Algunos estudios han concretado que la principal razón para el dolor persistente y disfunción después de una luxación AC tipo III tratada de forma conservadora era una rehabilitación inadecuada. La función del hombro puede ser normal a pesar de no poseer clavícula si se potencia la musculatura de la cintura escapular, por lo que un programa rehabilitador centrado en fortalecer los músculos de la cintura escapular incluidos el deltoides, el trapecio, el esternocleidomastoideo y subclaviculares, así como el manguito rotador y los estabilizadores periescapulares está indicado en los pacientes tratados no quirúrgicamente[5].
- Para el tratamiento postquirúrgico de las luxaciones AC: El tiempo de inmovilización depende de los tiempos de curación del tejido en función de la cirugía practicada. En general, se debe proteger la articulación las primeras 3-6 semanas para permitir el proceso biológico de curación. La movilización activa se inicia a las 6-8 semanas, posponiendo las actividades resistidas a las 12 semanas. Tras retirar la inmovilización, se inician ejercicios pasivos asistidos de rango de movilidad. Se debe tener precaución con la rotación interna por detrás de la espalda, la aducción cruzando el brazo y los últimos grados de flexión anterior. Tras las 6 semanas, se pueden añadir ejercicios activos con soporte del miembro en una mesa o pared. Para la discinesia escapular asociada a algunas luxaciones AC, se recomienda que en fases iniciales (6 a 8 semanas tras la cirugía) se realicen ejercicios escapulares en cadena cerrada con la mano fijada en la pared o mesa[9].

## 11. LUXACIÓN ACROMIOCLAVICULAR EN LOS NIÑOS.

La epifisiolisis distal de la clavícula con esguince del ligamento AC en niños y adultos jóvenes, así como fracturas distales de la clavícula, pueden dar lugar a una luxación CC en radiografías; se conoce con el nombre de “Pseudo-dislocación de la articulación Acromioclavicular” [2].

# BIBLIOGRAFÍA


1. Campbell, volumen 3. Décima edición. Pag 3178-84.
2. The surgical treatment of acromioclavicular joint injuries . Michele Boffano, Stefano Mortera, Hazem Wafa, Raimondo Piana. EOR, vol 2, october 2017
3. Management of Acromioclavicular Joint Injuries. Charlton Stucken, Steve B. Cohen. Orthop Clin N Am 46 (2015) 57-66
4. Tratamiento quirúrgico de la luxación acromioclavicular aguda. Reporte preliminar. González-Erreguín V,* Morales-Villanueva J** Hospital General Xoco . Acta Ortopédica Mexicana 2015; 29(4): Jul.-Ago: 203-206
5. Simovitch R, Sanders B, Ozbaydar M, Lavery K, Warner JJ: Acro-mioclavicular joint injuries: diagnosis and management. *J Am Acad Orthop Surg*. 2009; 17(4): 207-19
6. ISAKOS Upper Extremity Committee Consensus Statement on the Need for Diversification of the Rockwood Classification for Acromioclavicular Joint Injuries. Knut Beitzel, Augustus D. Mazzocca, Klaus Bak, Eiji Itoi, William B. Kibler, Raffy Mirzayan, Adreas B. Imhoff, Emilio Calvo, Guillermo Arce, Kevin Shea, and the Upper Extremity Committee of ISAKOS. Arthroscopy: the journal of Arthroscopy and Related Surgery, vol30, No2(February),2014:pp271-278.
7. Acromioclavicular joint dislocations: Ashish Babhulkar & Aditya Pawaskar Curr Rev Musculoskelet Med (2014) 7:33–39
8. Acromioclavicular and Coracoclavicular ligament reconstruction for acromioclavicular Joint instability: a systematic Review of clinical and radiographic outcomes. Gilbert Moatshe, Bradley M. Kruckeberg, Jore Chahla, Jonathan A. Godin, Mark E. Cinque, CAPT Matthew T. Provencher, and Robert F. Laprade. Arthroscopy: The fournal of Arthroscopic and related Surgery, vol 34, No6(June),2018:pp1979-96.
9. Rehabilitation following acromioclavicular joint surgery. Francisco de Borja Serrano Sáenz de Tejada , María Santos Oliete. Rev esp artrosc cir articul. 2015;2 2(1):72–80