INTRODUCCIÓN

El dolor de hombro es una de las causas más frecuentes de consulta en atención primaria. La prevalencia de omalgia se incrementa con la edad situándose entre el 16-25% en personas mayores[1].
El dolor de hombro suele durar varios meses, presentando el 40% de los pacientes sintomatología pasados los 12 meses. Casi la mitad de pacientes recuerda episodios anteriores de dolor de hombro[2].
Entre los factores de riesgo se encuentra el deporte, sobre todo los que implican lanzamiento con el miembro superior por encima del hombro y la ocupación. Los movimientos repetitivos, la vibración, la fuerza y la postura mantenida actúan de manera combinada[3].
El dolor de hombro supone el 3-5% de la pérdida total de días laborables y es la quinta causa de consulta en mutuas de trabajo[4.]
En el año 1934, Codman fue el primero en identificar que muchos pacientes con incapacidad para abducir el brazo tenían roturas completas o incompletas del tendón del supraespinoso. Aunque no fue hasta 1972 cuando se describe el síndrome del pinzamiento por parte de Neer, implicando no sólo a estructuras como el acromion sino también el ligamento acromiocoracoideo y la articulación acromioclavicular[5].
Neer dividió el proceso en 3 estadios, las cuales pueden coincidir en el tiempo:

Estadio 1: Edema y Hemorragia

El primer episodio suele aparecer en pacientes menores de 25 años, aunque se puede dar a cualquier edad.
El paciente suele referir dolor en la zona del hombro que podemos apreciar en el arco de movimiento entre 60º y 120º de abducción. Debido a que no suele existir rotura tendinosa, la movilidad no suele estar afectada significativamente y el tratamiento conservador suele revertir el cuadro.

Estadio 2: Fibrosis y tendinitis

Suele aparecer en pacientes entre los 25-40 años y sobre todo en trabajadores manuales y deportistas.
Además de los sintomas descritos anteriormente suele aparecer limitación de la movilidad activa y pasiva. Puede aparecer rigidez. El tratamiento conservador no suele ser efectivo en muchos casos.

Estadio 3: Rotura tendinosa parcial o completa

La afectación tendinosa provoca limitación de la movilidad principalmente activa, asociando patología de la articulación acromio-clavicular y del bíceps.
Es una lesión irreversible.

Una vez que realizamos el diagnóstico de síndrome subacromial debemos conocer si se trata de una etiología primaria o secundaria. El síndrome subacromial primario se debe a una alteración estructural de los bordes del desfiladero subacromial.
Etiologías conocidas: acromion tipo II y III, os acromial, osteofitos, secuelas de fracturas en húmero próximal o en articulación acromioclavicular, tendinopatía por depósitos.

Se han descrito varias causas etiopatogénicas del síndrome subacromial[6]:

- Degenerativa: se ha comprobado en cadáveres entre 50-60 años una prevalencia de lesiones degenerativas del 65%.
- Mecánica: roce en el arco acromial cuando se realiza la abducción del húmero. Existen 3 tipos de acromion en cuanto a su forma: tipo I (horizontal), tipo II (curvado), tipo III (ganchoso). La mayoría de lesiones del supraespinoso ocurre en acromion tipo III[7].

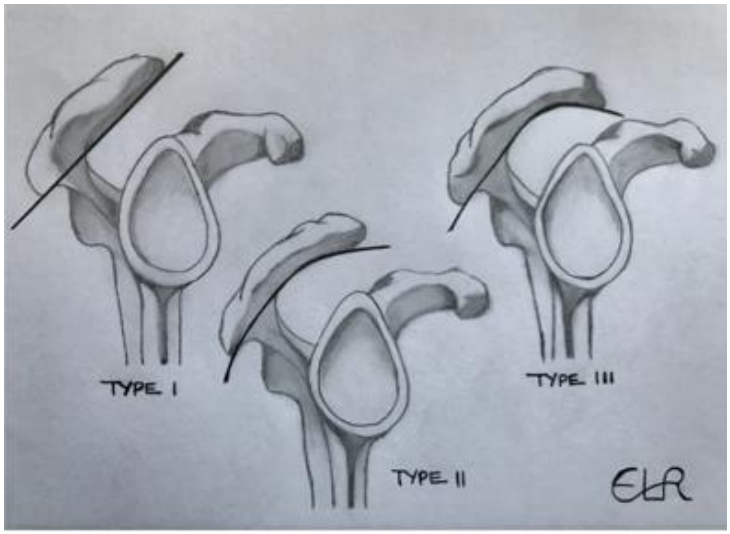

- Vascular: existe una zona peor vascularizada a 1 cm de la inserción del manguito rotador en el húmero.
- Traumática: microtraumatismos repetidos.

CLÍNICA

En primer lugar, y como en cualquier otra patología, se debe realiza una detallada anamnesis: edad, antecedentes personales de interés, lateralidad, ocupación, factores desencadenantes, tratamientos previos, etc.
Se deben tener en cuenta las características de los síntomas (intensidad, duración, localización, irradiación, etc).
El dolor subacromial se localiza de forma típica en la cara anterior del hombro y puede empeorar al dormir sobre la extremidad afecta. Suele aumentar al elevar la mano por encima del hombro. La movilidad puede estar limitada.
Exploración física completa:

-Inspección: actitud corporal, desviaciones en ejes, relieves óseos, atrofias, etc.
-Palpación: de todas las estructuras susceptibles de lesión (biceps, humero proximal, articulación acromioclavicular, escápula, etc).
-Movilidad: tanto activa como pasiva en todos los ejes del espacio.
-Maniobras específicas:

La **prueba del pinzamiento** es la herramienta más útil para el clínico. Se inyectan 10mm de lidocaina al 1% en el espacio subacromial. El alivio del dolor siempre es mayor del 50%, si no es así, debemos replantearnos el diagnóstico. Además, la cantidad de dolor que se alivia puede indicar la reducción final del dolor como resultado de la rehabilitación o del tratamiento quirúrgico.

Signo de Neer: Se coloca el brazo en 30º de flexión y rotación interna, estabilizándose la escápula. Si al realizar la abducción pasiva del brazo se produce un arco doloroso entre los 70-120º, se considera positivo, indicando compromiso subacromial. Se ha publicado sensibilidad cercana al 90% para la patología del manguito rotador.

Signo de Yocum: se realiza colocando la mano del hombro explorado en el hombro contralateral, realizando por parte del paciente la elevación del codo mientras nosotros oponemos resistencia. Es positiva cuando se produce dolor. Presenta una sensibilidad algo menor al signo de Neer para la patología del manguito rotador.

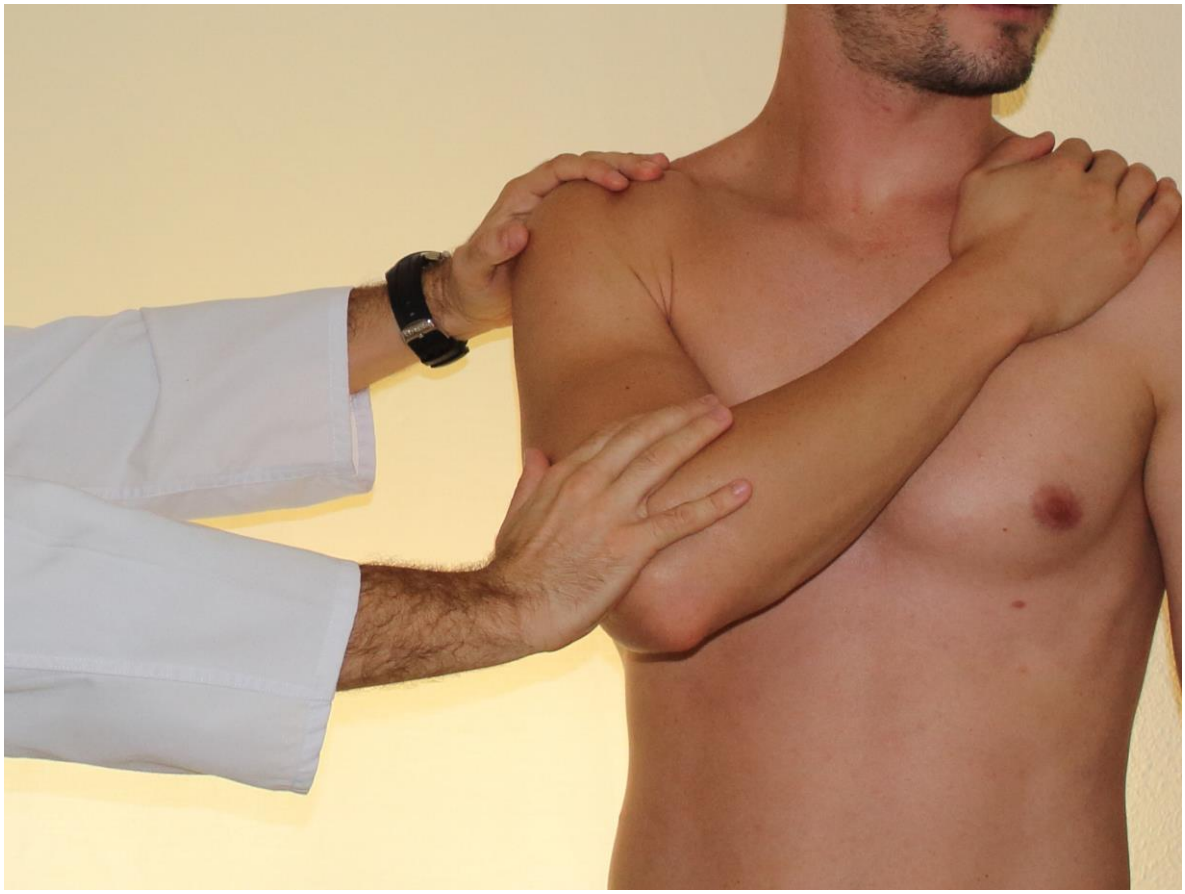

Signo de Hawkins: se coloca el brazo en abducción de 90º y el codo a 90º de flexión. Una vez en esa posición, se realiza rotación interna de manera pasiva. La maniobra es positiva cuando se despierta dolor en la zona superior del hombro. Presenta una sensibilidad en torno al 90% para el compromiso subacromial.

Conjuntamente con las maniobras para el síndrome subacromial debemos de realizar la exploración de otras estructuras relacionadas con esta patología.

Lesión del bíceps: rara vez se afecta de manera aislada. Generalmente en 1 de cada 3 pacientes con lesión de manguito presentan alteraciones.

Degeneración acromio-clavicular: aunque puede existir de manera aislada, en la mayoría de ocasiones esta asociada a compromiso subacromial, siendo necesario el tratamiento de ambas.
Inestabilidad glenohumeral: en muchas ocasiones resulta difícil diferenciar de la patología subacromial. El test de aprensión nos ayuda a diferenciarlo. La inyección subacromial de lidocaína no suele aliviar los síntomas.

(**https://www.vumedi.com/video/basic-shoulder-examination**)

PRUEBAS COMPLEMENTARIAS

Radiología simple: Anteroposterior y radiografía de escapula. Si el espacio subacromial es inferior a 6mm en la radiografía anteroposterior neutra la rotura del manguito suele estar presente en la mayoría de los casos

(**https://www.revistaartroscopia.com/images/artroscopia/volumen-09-nro-2/09_02_10-_estudio-espacio-subacromial.pdf**)

Ecografía: Alta sensibilidad para el diagnóstico de roturas tendinosas.

Resonancia Magnética: facilita la valoración tendinosa

artroRMN o artroTC: aunque se útiliza para valorar el labrum y cápsula, permite el diagnóstico de roturas parciales.

(**http://rehabilitacion2016.com/cursos/1/Estudio.por.imagen.pdf**)

DIAGNÓSTICO DIFERENCIAL

Patologia columna cervical: los síndromes de discos cervicales asociados con radiculopatías en el 5º y 6º interespacio tienden a originar dolor en la cara anterior del hombro.
Artrosis glenohumeral: es característico el osteofito en la cara inferior de la cabeza humeral.
Hombro congelado: por contractura de los tejidos blandos
Síndrome de Pancoast
Síndrome del desfiladero cérvico-torácico
Patología miocárdica
Lesión diafragmática
Las enfermedades cervicorradiculares son las más frecuentes dentro de todas, debiendo prestar especial interés a la neuropatía del supraescapular (dolor nocturno, test brazos cruzados positivo), la cual se diagnostica con la electromiografía.

TRATAMIENTO CONSERVADOR

Reposo relativo
Modificación de actividades
Antiinflamatorios
Infiltraciones subacromiales con corticoides
Rehabilitación

TRATAMIENTO QUIRÚRGICO

El procedimiento más frecuente y con mejores resultados es la descompresión subacromial[8]. Una alternativa al método convencional de descompresión abierta de Neer la proporcionó Ellman[9] en 1985 con la descripción inicial de la técnica de descompresión subacromial por artroscopia. Es cierto que el procedimiento artroscópico tiene mejores resultados en cuanto problemas estéticos, días de hospitalización, bienestar postoperatorio y menor número de complicaciones[10].

Indicación

Para realizar la indicación de acromioplastia nos debemos fundamentar en estudios clínicos y radiológicos.
Dos parecen ser las indicaciones menos cuestionadas:

- Tendinopatías (sin rotura), que no ceden al tratamiento conservador en un periodo mínimo de 3 meses[11].
- En roturas tendinosas, cuando exista compromiso subacromial (acromion tipo II o III), asociado al desbridamiento o sutura tendinosa[12].

Técnica

Se han descrito varias técnicas en las últimas décadas, sin embargo, vamos a centrarnos en los principios descritos por Ellman en 1983[13].
El procedimiento se realiza bajo anestesia general, colocando al paciente en decúbito lateral (aunque también es posible realizarlo en posición de silla de playa) con el brazo abducido unos 45º y unos 15º de antepulsión. Se utiliza una tracción de unos 5 Kgs.

Posteriormente procedemos a dibujar los relieves óseos que nos ayudaran en la realización de los portales y procedimientos como son el acromion, la coracoides, la clavícula y el ligamento acromiocoracoideo.

Generalmente se realiza un portal posterior de visión, y un portal lateral de trabajo lateral. Para la descompresión suele bastar con estos dos portales, pero debido a que en la mayoría de ocasiones se asocian patología como la inestabilidad, rotura de manguito o artrosis acromioclavicular, se suelen realizar otros portales como el anterolateral.

Los gestos a realizar son:

- Limpieza de la bursa y coagulación de puntos sangrantes
- Desinserción del ligamento acromio-coracoideo. Es fundamental no separarnos de la zona ósea del acromion para la desinfección ya que existe riesgo de lesionar la rama acromial de la arteria acromiotorácica. La finalización de este paso se puede confirmar al observar las fibras del deltoides.
- Resección ósea de la zona más anteroexterna del acromion. Generalmente se tiende a la infracorrección, para lo que es importante realizar el test de Warner intraoperatoriamente, que consiste en colocar el brazo a 120º de flexión y comprobar el espacio subacromial. La resección se considera insuficiente cuando es menor de 3 mm.

(https://www.vumedi.com/video/athroscopic-subacromial-decompression)

Los resultados de la acromioplastia artroscópica son muy buenos, con éxitos entre el 80-90% en siempre que el manguito rotador no esté afectado[14]. En caso de rotura del manguito, cuando es parcial la satisfacción es del 80% y en roturas completas del 65%.
La asociación española de artroscopia publicó los resultados de un estudio multicéntrico en cuanto al síndrome subacromial[15], en el que podían apreciarse los siguientes resultados:
Tendinitis: 40,3%
Rotura parcial: 28%
Rotura completa: 16,2%
Omalgia: 100%
Mejoría del dolor postoperatoria: 85%
Mejoría movilidad pasiva: 79%
Mejoría movilidad activa: 72%
Complicaciones: 7%

Protocolo postoperatorio

El brazo se sostiene sólo por un cabestrillo. Los ejercicios pendulares se iniciaran al día siguiente de la cirugía. Al final de la primera semana comienzan los ejercicios de abducción pasiva y de rotación interna y externa. A las 3 semanas comienzan los ejercicios activos. El cabestrillo se retira tan pronto como el paciente se sienta cómodo sin él.

Complicaciones

Rigidez: generalmente recuperables hasta los 6 meses con el tratamiento de fisioterapia.
Neurológicas: infrecuentes y siempre transitorias. Sin duda, la peor complicación es la pérdida de función del deltoides anterior, causada por lesión del nervio axilar o por la desinserción del deltoides en su inserción acromial.
Infección: prevalencia por debajo del 1%
Extravasación: el síndrome compartimental es muy raro.
Otras como osificaciones, neumotorax, cicatrices hipertróficas y fístulas han sido publicadas en algunas series.

BIBLIOGRAFÍA

1.- *Van der Windt DA, Thomas E, Pope DP, et al. Occupational risk factors for shoulder pain: a systematic review. Occup Environ Med 2000; 57 (7): 433-442*.
2.- *Leclerc A, Chastang JF, Niedhammer I, et al. Incidence of shoulder pain in repetitive work. Occup Environ Med 2004; 61(1): 39-44.*
3.- NIOSH. Musculoskeletal disorders and workplace factors. A critical review of epidemiologic evidence for work. Related musculoskeletal disorders of the neck, upper extremity and low back. 1997.
4.- Accredited Standards Committee Z365. Management of Work Related Musculoskeletal Disorders. www.nsc.org/ehc/Z365/newdrft.htm.
5.- Neer CS. Anterior acromioplasty for the chronic impingement syndrome in the shoulder. J Bone Joint Surg 1972; 54: 41-50.
6.- *Fredriksson K, Alfredsson L, Thorbjörnsson CB, et al. Risk factors for neck and shoulder disorders: A nested case control study covering a 24-year period. Am J Ind Med 2000; 38 (5): 516-528*.
7.- *Bigliani LH, Morrisson DS, April EW. The morphology of the Acromion and its relationship to rotator cuff tears. Orthop Trans 1986; 10: 216-228.*
8.- Ahmad CS, Levine WN, Bigliani LU. Arhroscopic rotator cuff repair. Orthopeadics 2004; 27 (6): 570-574.
9.- Ellman H: Arthroscopic subacromial descompression. Orthop Trans 9:49, 1985.
10.- Ahmad CS, Levine WN, Bigliani LU. Arhroscopic rotator cuff repair. Orthopeadics 2004; 27 (6): 570-574.
11.- *Hawkins RJ, Brock RM, Abrams JS, et al. Acromioplasty for impingement with an intact rotator cuff. J Bone Joint Surg 1988; 70 (5): 795-797*.
12.- *Gartsman GM Arthroscopic acromioplasty for lesions of the rotator cuff. J Bone Joint Surg 1990; 72 (2): 169-180.*
13.- Ellman H. Arthroscopic acromioplasty in operative arthroscopy. Editor in chief: J.B. Mc Ginty. Raven Press New York 1991: 543-555.
14.- *Fredriksson K, Alfredsson L, Thorbjörnsson CB, et al. Risk factors for neck and shoulder disorders: A nested case control study co- vering a 24-year period. Am J Ind Med 2000; 38 (5): 516-528.*
15.- Ayerdi R, Cugat R. Estudio multicéntrico AEA síndrome subacro- mial. Cuadernos de Artroscopia 1994; 2: 30-37

Abel Gómez Cáceres
Traumatología Deportiva
Hospital Regional Universitario de Málaga

Javier Martínez Malo
Cirujano Miembro Superior
Hospital Regional Universitario de Málaga