## ARTROSIS GLENOHUMERAL

La artrosis glenohumeral (GH) puede pertenecer a una de estas dos categorías: primaria o secundaria.
El origen de la artrosis primaria de hombro es desconocido, pero puede existir una predisposición genética. Se considera la forma más común de artrosis. Suele tener una lenta evolución, disminuyendo progresivamente la calidad de vida de los pacientes afectados. La verdadera incidencia y prevalencia es difícil de conocer puesto que los síntomas y los cambios estructurales no siempre se correlacionan.
Las causas de artrosis secundaria pueden ser postraumática, postquirúrgica o como consecuencia de una inestabilidad recurrente de hombro.

### ETIOLOGIA

**Causas más frecuentes: Artrosis 1º, Artritis reumatoide, Postraumatica, Artropatia de manguito, Osteonecrosis, Inestabilidad, Infección, Espondiloartropatias seronegativas, Condrolisis.**

En el caso de la **artrosis primaria**, sobre todo si se trata de pacientes jóvenes,es necesario investigar factores como la ocupación del paciente o las actividades de ocio, artropatías inflamatorias, enfermedades autoinmunes o alteraciones de tipo neuropático. La etiología de la artrosis primaria todavía es desconocida; sin embargo, la teoría más aceptada es una etiología multifactorial basada en la
interacción de factores locales y sistémicos juntos.

La artrosis primaria GH se asocia con una progresiva contractura en rotación interna y deterioro de la glena posterior. La mayoría de casos de artrosis GH en ancianos son artrosis primarias.

En el caso de adultos jóvenes, suele tratarse de **artrosis secundarias**, donde el diagnóstico es más complejo. Respecto a la artrosis secundaria, la degeneración articular es el resultado de causas conocidas, como traumatismos, disfunciones musculares, artropatías inflamatorias (artritis reumatoidea), depósitos cálcicos, osteonecrosis.

Existen diversos factores relacionados con el origen de la artrosis GH

1 BIOMARCADORES RELACIONADOS CON LA ARTROSIS: Casagrande et al demostraron que ciertos genes se encuentran marcadamente aumentados en los hombros afectos de artrosis GH en comparación con hombros sin artrosis. De 19 genes analizados, encontraron aumentos estadísticamente significativos de Cx43, Cox-2, versican, colágeno tipo I, ADAMTS5, MMP-3 and TNF-alfa.

2 PROPIONIBACTERIUM ACNES: Se ha postulado la idea de que el microorganismo Propionibacterium Acnés esté relacionado con el origen de la artrosis. En 2013, Levi et al publican el resultado de un estudio en el que identificaron la existencia intraarticular de este microorganismo en 23 de 55 hombros (41,8 %) que iban a ser sometidos a una cirugía de artroplastia de hombro con el diagnóstico de artrosis glenohumeral o de artropatía de hombro por rotura de manguito.

3 ARTRITIS REUMATOIDEA: La degeneración articular secundaria a artropatías inflamatorias afecta
a todos los tejidos periarticulares. El grado de disfunción del hombro viene determinado por el grado de severidad de la artritis reumatoidea. Los cambios estructurales generados por la proliferación sinovial (pannus) desembocan en destrucción de la superficie articular, tendinitis, lesiones del manguito rotador, infiltración grasa muscular, atrofia muscular, osteopenia y pérdida de hueso con erosión humeral y glenoidea.
Todo esto provoca una migración superior de la cabeza humeral con el consiguiente pinzamiento subacromial doloroso que inicia un circulo vicioso de inactividad, mayor infiltración grasa, progresión de la lesión del manguito y más destrucción articular. Una mayor destrucción articular se asocia con peores resultados tras la cirugía, ya sea en la actuación sobre partes blandas como en las artroplastias.

4 INESTABILIDAD COMO CAUSA DE ARTROSIS GH: La incidencia de artrosis GH en pacientes con inestabilidad de hombro es difícil de calcular. La mayoría de las luxaciones de hombro se producen
en gente joven. Este hecho, sumado al largo periodo que transcurre desde la luxación hasta la aparición de la artrosis, hace muy dificultoso el seguimiento de estos pacientes. Lo que parece claro es que la inestabilidad de hombro lleva asociadas lesiones condrales que en mayor o menor medida, progresarán hasta producir la artrosis. Samilson describió 74 hombros en 70 pacientes con evidencia radiográfica de artropatía GH e historia de luxación de hombro aislada o múltiple. No encontró correlación significativa
entre la severidad de la artrosis y el número de luxaciones o una cirugía previa de inestabilidad.
Sin embargo, si encontró que la severidad de la artrosis iba asociada con limitación de la rotación externa que tenía el paciente. También informó que las inestabilidades posteriores producían artrosis más severas.

Es bien conocido que las técnicas de reparación de una inestabilidad GH estaban asociadas a largo plazo
al desarrollo de artrosis glenohumeral. Esto era debido a la contractura en rotación interna que se producía con las antiguas cirugías de inestabilidad anterior (Putti-Platt, Magnuson-Stack…) y que causaba una carga excéntrica sobre la glena posterior y una subluxación posterior de la cabeza humeral, con el consiguiente deterioro de la glena posterior. Sin embargo, aunque con mucha menos frecuencia, esto también se aplica a las técnicas quirúrgicas actuales, tanto a las de cirugía artroscópica con la colocación de anclajes como las técnicas de cirugía abierta como el Latarjet, Bankart abierto, etc. Los anclajes se pueden

romper o migrar en la articulación contribuyendo de esta manera a cambios osteoartríticos. De la misma manera, los procedimientos que emplean topes óseos también han sido asociados con el desarrollo de artrosis GH, probablemente como resultado del pinzamiento del cartílago articular.

5 ARTROSIS POSTRAUMÁTICA Y POSTQUIRÚRGICA: La artrosis GH postraumática ocurre con frecuencia tras fracturas de húmero proximal con pseudoartrosis, osteonecrosis, o incongruencia con
lesión articular. Puede aparecer tras defectos óseos o lesiones condrales que posteriormente generen artrosis. La artrosis GH postquirúrgica ha sido asociada con el uso de anclajes o material de osteosíntesis prominentes, nudos intraarticulares o incluso con capsulorrafias térmicas.

Tambien existen casos de artrosis como secuelas de cirugías de la inestabilidad anterior del hombro, mas común tras técnicas de avance del subescapular (Putti-Plat y Magnuson-Stack). Se caracteriza por la existencia de una contractura grave en rotación interna. Se produce una importante erosión glenoidea posterior. En cuanto al tratamiento se intenta la liberación de la contractura iatrogénica de los tejidos blandos (liberación completa, alargamiento en Z del tendón subescapular) para restablecer el balance articular. En caso de precisar protesis, debido a la erosion glenoidea, puede ser necesario el uso de injerto cortical y por la mayor incidencia de inestabilidad con frecuencia se emplean cabezas de mayor tamaño o se han asociado topes oseos a la artroplastia.

6 OSTEONECROSIS: 90% fractura-luxación en 4 fragmentos. Causas no traumáticas: la cabeza humeral es la segunda lugar mas frecuente. Corticoides sistémicos es la causa mas común, otras son Abuso de alcohol, enfermedad de células falciforme, enfermedad de Caisson (descompresión sufrida por los buceadores tras ascenso rápido), enfermedad de Gaucher, LES, Quimioterapia, Radioterapia.

Sistema de clasificación de Cruess: estadio I cambios no son visibles en Rx simple pero se ven en RM. Estadio II: el hueso esclerótico puede verse en Rx simples. Estadio III: hay fractura subcondral (signo de la media luna) en Rx. Estadio IV: colapso de la cabeza humeral e incongruencia articular que no afecta a la cavidad glenoidea. Estadio V: cambios artrosicos en la cavidad glenoidea.

Tratamiento en estadio I y II descompresión nucleo de la cabeza, (94% y 88% de resultados positivos respectivamente). Hemiartroplatia en estadio III y IV y PTH en estadio V.

7 ARTROPATIA DEL MANGUITO: Afecta generalmente al hombro dominante. Edad media ronda los 69 años y la relación mujeres/hombres es de 3:1. Patogénesis 2 teorias. Una inducida por cristales, activa fagocitos que dañan tendones y cartílagos. Otra una rotura masiva altera mecánica del hombro (Neer, Figura 1), progresando la artropatía. El desgarro del manguito rotador masivo crónico altera la mecánica de la articulación glenohumeral, esto evoluciona a la destrucción del cartílago glenohumeral y osteoporosis del hueso subcondral y hundimiento de la cabeza del humero.

A la exploración física se observa atrofia de la musculatura, promiencia hacia delante de la cabeza del humero por “desviación anterosuperior” con elevación del brazo y edema del tejido subcutáneo. Se puede asociar crepitación subacromial o glenohumeral. En la fase final muestra pseudoparalisis, esto es nula o escasa elevación glenohumeral, perdida de rotación externa activa y un musculo subescapular incompetente.

Radiologia: acetabulizacion del acromion, femoralizacion de la cabeza humeral, desgaste superior de la glena excéntrico, erosion de la base de la coracoides, perdida de osteofitos típicos de artrosis primaria, osteopenia, escape anterosuperior por perdida del arco coracoacromial. La RM o TAC permiten establecer la extensión de la afectación del manguito rotador y pueden ser útiles para cuantificar la calidad del hueso en la artropatía avanzada.

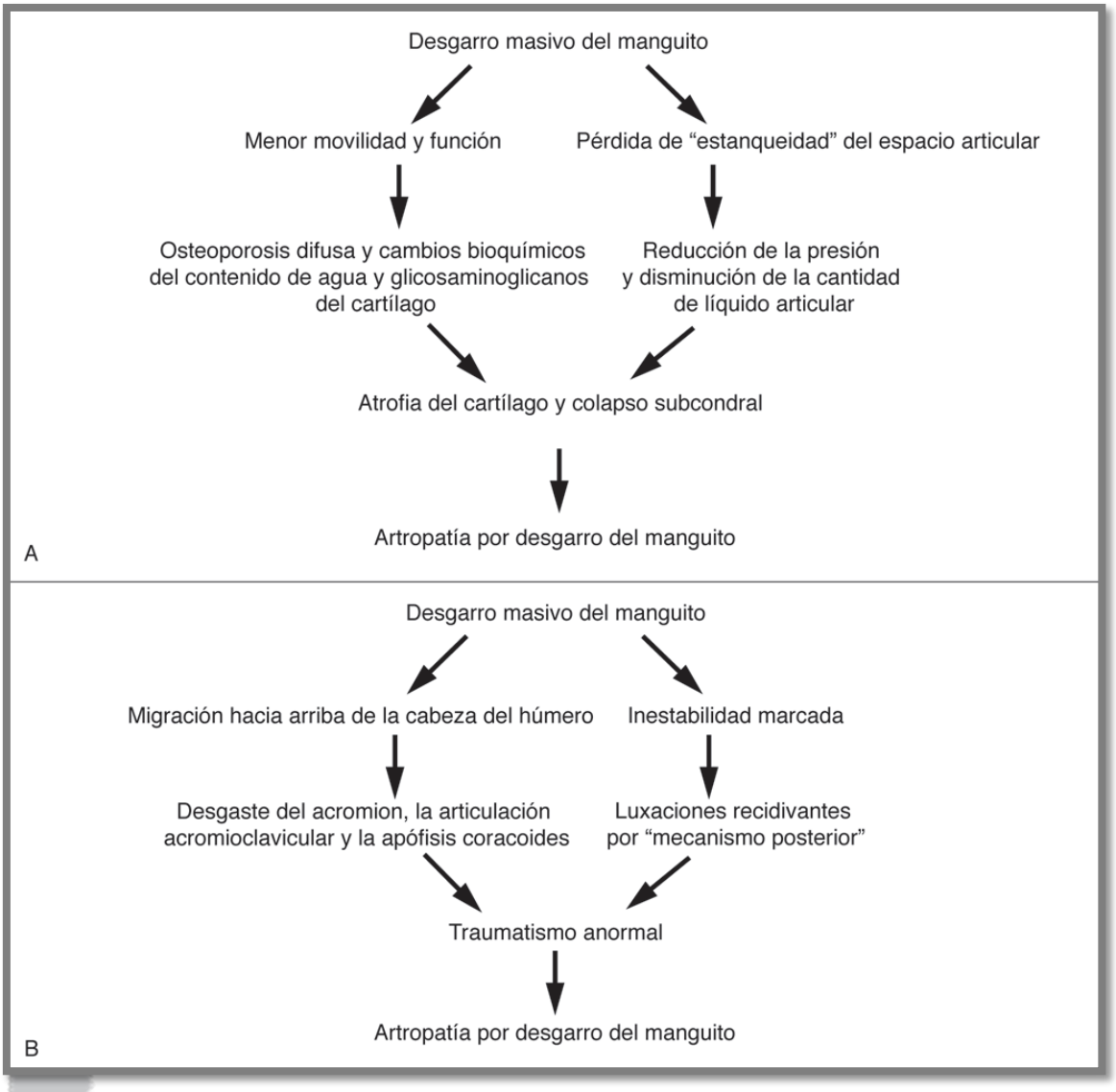


Figura 1. A, Los factores relacionados con la nutrición incluyen la pérdida del denominado espacio articular hermético y la reducción de la presión de líquido sinovial que se requiere para la perfusión de los nutrientes al cartílago articular. Ambos aspectos contribuyen a la atrofia del cartílago y a la osteoporosis por desuso del hueso subcondral en la cabeza del húmero. B, Los factores mecánicos incluyen la inestabilidad superior, anterior y posterior de la cabeza del húmero. La inestabilidad superior empeora el desgaste de la parte anterior del acromion, la articulación acromioclavicular y la apófisis coracoides. (Adaptada con la debida autorización de Neer CS II, Craig EV, Fukuda H: Cuff-tear arthropathy. J Bone Joint Surg Am 1983;65:1232-1244.)

Clasificacion de Seebauer:

**Clasificación de Seebauer de la artropatía por desgarro del manguito**

| Tipo IA<br>Centrada<br>Estable | Tipo IB<br>Centrada<br>Internalizada | Tipo IIA<br>Descentrado<br>Estable limitada | Tipo IIB<br>Descentrada<br>Inestable |
|---|---|---|---|
| | | | |
| Estabilizadores anteriores intactos | Estabilizadores anteriores intactos, par de fuerza intacto o compensado | Estabilizadores anteriores comprometidos, par de fuerza comprometido | Estructuras anteriores incompetentes |
| Migración superior mínima | Migración superior mínima | Desplazamiento superior | Desviación anterosuperior |
| Estabilización dinámica de la articulación | Estabilización dinámica de la articulación comprometida | Estabilización dinámica de la articulación insuficiente | Estabilización dinámica de la articulación ausente |
| Acetabularización del arco coracoacromial y femoralización de la cabeza del húmero | Erosión medial de la cavidad glenoidea; acetabularización del arco coracoacromial y femoralización de la cabeza del húmero | Estabilización por el arco coracoacromial mínima; erosión superomedial; acetabularización del arco coracoacromial y femoralización de la cabeza del húmero amplias | Estabilización por el arco coracoacromial nula; estructuras anteriores deficientes |

*El punto anaranjado señala el centro de la cabeza del húmero. CA: coracoacromial.*
*Adaptada con la debida autorización de Visotsky JL, Basamania C, Seebauer L, Rockwood CA, Jensen KL:* Cuff tear arthropathy: Pathogenesis, clasification, and algorithm for treatment. *J Bone Joint Surg Am 2004;86:35-40.*

Clasificacion de Hamada:

- Grado 1: intervalo acromio-humeral > 6 mm
- Grado 2: intervalo acromio-humeral de 5 mm o menos
- Grado 3: grado 2 + acetabulización del acromion
- Grado 4: grado 3 + artrosis glenohumeral
- Grado 5: colapso de la cabeza humeral y eventual NAV

Tratamiento de estadios iniciales sin pseudoparalisis y baja demanda funcional: hemiartroplastia con o sin cabeza CTA (Cuff Tear Arthroplasty), no PTH por alto riesgo de desimplantación. En estadios avanzados, pseudoparalisis o edad >65 años: PTHi, se puede asociar una transferencia del dorsal ancho si la rotación externa está muy limitada.

**ANATOMIA PATOLOGIA EN ARTROSIS 1ª**

Existe una contractura de los tejidos de la parte anterior del hombro, incluyendo la cápsula anterior y el
subescapular, que provoca una limitación de la rotación externa y contribuye a la erosión posterior de la glena.

La orientación de una glena normal es de 0° a 10°de retroversión. En la artrosis glenohumeral primaria, aparece una erosión posterior excéntrica de la glena y en estadíos más avanzados se acompaña de una subluxación estática posterior de la cabeza hasta en el 45% de los hombros. Esta deformidad excéntrica puede aparecer también en el plano supero-inferior, ocasionando una deformidad glenoidea inferior.

Es frecuente encontrar un aplanamiento de lacabeza numeral.

La destrucción del cartílago articular con el estrechamiento del espacio articular y la formación de
osteofitos periarticulares ocurre más frecuentemente en el aspecto más inferior de la cabeza humeral.

La rotura de espesor total del manguito raramente ocurre asociada la artrosis primaria y aparece el
menos del 5% de los casos.

## EVALUACIÓN

### Historia clínica

Síntomas: dolor relacionado con la actividad, dolor nocturno, alteraciones mecánicas, como bloqueos y chasquidos, disminución de la movilidad sobre todo de la rotación externa.
Historia previa traumática, inestabilidad o cirugía para conocer posibles causas secundarias de la artrosis.

### Exámen físico

- Explorar ambos hombros, para poder comparar el afectado con el contralateral.
- Debido a la subluxación posterior de la cabeza humeral puede observarse un aplanamiento de las
  partes blandas en la cara anterior.
- Debido al desuso puede existir una atrofia muscular alrededor de toda la cintura escapular, especialmente en la porción anterior del deltoides.
- Crepitación y disminución de la movilidad, especialmente la rotación externa.
- La fuerza del manguito rotador está normalmente preservada.
- Explorar una posible inestabilidad (aprensión, recolocación…) así como realizar test para descartar clínica de pinzamiento subacromial.
- Se debe poner especial atención en el rango de movilidad del hombro y anotar cualquier pérdida de movimiento, especialmente la merma de rotación externa con el hombro en adducción.

### Pruebas de imagen

• RX: Debemos realizar las proyecciones estándar del hombro (AP, proyección en Y de la escápula, y proyección axilar). Estrechamiento simétrico o asimétrico del espacio articular, esclerosis subcondral y formación de osteofitos en la cabeza humeral y glenoideos.
Samilson y Prieto en 1983 introducen un sistema de clasificación radiográfica de la artrosis GH. Este sistema fue desarrollado para aquellos pacientes con artrosis GH secundaria a hombros inestables, basada en el tamaño de los osteofitos que se forman en la parte más inferior de la cabeza humeral y /o de la glena. De esta forma, en función del estudio radiográfico en la proyección AP, la artrosis GH es clasificada en leve (osteofitos menores de 3mm), moderada (osteofitos entre 3 y 7 mm) y severa (osteofitos mayores de 7 mm con estrechamiento del espacio articular y esclerosis subcondral).

Hay proyecciones especiales permiten analizar más detalladamente la articulación glenohumeral. La glena anteroinferior se observa mejor con la proyección de West Point o bien con una visión apical oblicua. La proyección axilar nos permitirá valorar la erosión glenoidea posterior y la subluxación posterior de la cabeza humeral.

• TAC: Es la prueba de elección para evaluar los cambios óseos alrededor de la articulación. Orientación glenoidea. Terrier et al. Publican en 2015 la importancia de un estudio en 3D preoperatorio con la finalidad de detectar la subluxación de la cabeza humeral y la versión glenoidea que nos ayuden a tomar decisiones en la colocación de la artroplastia de hombro. Además, nos permite conocer el estado del manguito rotador.

• RMN: No es necesaria para el examen rutinario en esta patología. Valorar el estado del manguito rotador.

## CLASIFICACIÓN

En el año 1999 **Giles Walch** publica una clasificación de la morfología de la glena en la artrosis primaria,
donde describe 3 tipos diferentes (Figura 1):

- Tipo A: 59%Las fuerzas que actúan sobre la glena y la cabeza están balanceadas. La cabeza humeral está centrada, y no existe o es mínima y centrado la erosión.
    - A1: Mínima erosión de la glena.
    - A2: Erosión glenoidea simétrica y centrada.

- Tipo B: 32% fuerzas asimétricas actuando sobre glena y cabeza provocan una pérdida del espacio articular,
asociado a:
    - B1: Esclerosis subcondral y erosión sobre todo en el margen posterior de la glena, así como
    geodas posteriores.
    - B2: Formación de una concavidad en la parte posterior de la glena que da la apariencia de
    glena bicóncava asociada a una subluxación posterior de la cabeza humeral.

- Tipo C: 9% Retroversión de la glena mayor del 25% con displasia de glena y subluxación posterior
de la cabeza humeral.

Clasificación radiográfica de **Samilson y Prieto** de la artrosis secundaria a la luxación de hombro (Figura 2)

- Mínima artrosis: osteofitos humerales y/o glenoideos< 3 mm.
- Artrosis moderada: osteofitos humerales y/o glenoideos de 3-7 mm.
- Artrosis severa: osteofitos humerales y/o glenoideos mayores de 7 mm.

Figura 1. Clasificación de la morfología de la glena en la artrosis primaria.

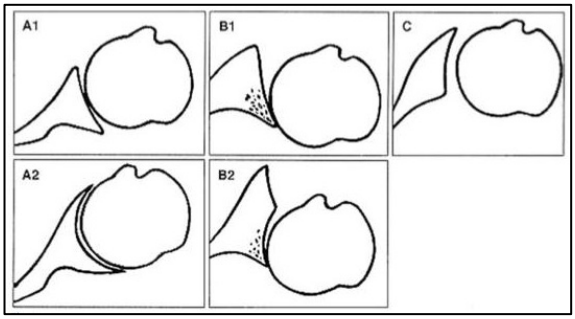


Figura 2. Clasificación radiográfica de Samilson y Prieto.

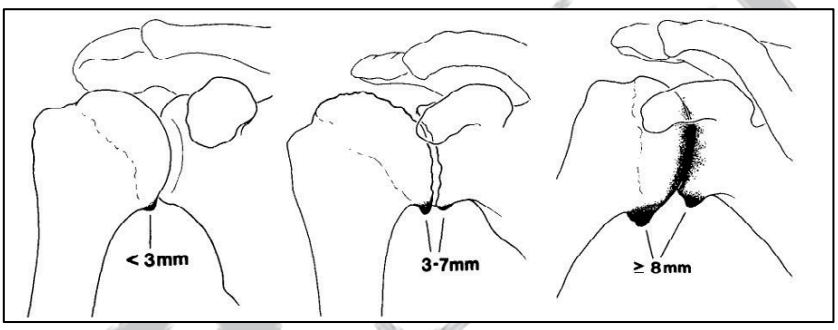


Hombro de Milwaukee: artropatía cristalina por hidroxiapatita cálcica

## TRATAMIENTO

La principal finalidad del tratamiento es preservar y mejorar la función de la articulación, prevenir la progresión de la enfermedad y controlar el dolor. Debemos recurrir a tratamiento no farmacológicos,
farmacológicos y cirugía si se precisa.

La Academia Americana de Cirujanos Ortopédicos (AAOS) ha realizado una Guía de Práctica Clínica
para el tratamiento de la artrosis GH que consta de 16 recomendaciones que incluyen opciones tanto
de tratamiento no quirúrgico (uso de infiltraciones, fisioterapia…) como de tratamiento quirúrgico
(artroscopia, hemiartroplastia, prótesis total…)

En pacientes jóvenes, menores de 60 años, el origen de la artrosis glenohumeral no suele ser primario,
sino secundario a una patología subyacente con un peor tratamiento y resultado. Los factores más importantes a tener en cuenta en estos adultos jóvenes incluyen alto nivel de actividad, altas expectativas respecto al resultado y grandes demandas.

Las opciones de tratamiento son muchas, incluyendo tratamiento conservador no quirúrgico, tratamiento
quirúrgico no protésico y artroplastia.

Diferentes estudios han demostrado que el resultado funcional de las prótesis de hombro en artrosis primarias es mejor que cuando la prótesis se pone con otros diagnósticos (artritis reumatoidea, osteonecrosis).

La artrosis primaria que se observa en pacientes mayores se caracteriza por perdida de cartílago y deformidad afectando tanto a la cabeza humeral como a la glenoides. Sin embargo, en pacientes
jóvenes es más frecuente la artrosis traumática afectando solo a una de las dos superficies de la GH.
El estudio de la localización de estas lesiones y su extensión es importante a la hora de elegir el tratamiento más adecuado en cada caso.

## Tratamiento no quirúrgico

Se emplea cuando se trata de una artrosis GH leve o moderada donde el dolor y la limitación funcional
pueden ser controlados.

- La modificación de los hábitos de vida puede ser beneficioso en estos casos.
- Antiinflamatorios no esteroideos y analgésicos como paracetamol pueden proporcionar alivio sintomático de la enfermedad.
- Las infiltraciones intraarticulares de corticoides pueden producir alivio sustancial, aunque a menudo sus efectos son temporales.
- El tratamiento fisioterápico puede ser beneficioso. Los movimientos excesivos y repetitivos deben evitarse en pacientes con enfermedad avanzada, pues pueden exacerbar los síntomas.
- Algunos estudios han demostrado que la viscosuplementación intraarticular puede mejorar la sintomatología en la artrosis glenohumeral, sin embargo no hay suficiente evidencia científica por lo que no está aprobado por la FDA.

## Tratamiento quirúrgico

Uno de los signos que deben hacer abandonar el tratamiento no quirúrgico y pasar a un tratamiento más agresivo es el aumento de dolor en el hombro y la aparición en la radiografía simple de erosión posterior de la glena. Una marcada asimetría posterior de la glena es difícil de corregir durante la cirugía de reconstrucción, por tanto, el retraso en la cirugía de estos pacientes complica mucho la intervención y
será necesario pasar a un tratamiento quirúrgico lo antes posible.

El estudio de imagen es esencial para ver el grado de afectación de la glena y valorar las opciones
terapéuticas en cada caso.

En pacientes jóvenes, hay que buscar alternativas de tratamiento para la artrosis GH al margen de la artroplastia.

La morfología de la glena y la calidad del hueso pueden afectar los resultados. Una glena asimétrica se
asocia a peores resultados tras una hemiartroplastia. A pesar de que la artroplastia total de hombro es una técnica altamente eficaz para el tratamiento de la artrosis GH primaria, las complicaciones vienen
especialmente asociadas con aquellos casos en los que existe una subluxación preoperatoria posterior
de la cabeza humeral. En estos casos donde aparece la erosión glenoidea posterior existe alto riesgo de
recidiva de subluxación después de la artroplastia si no se corrige dicha deformidad durante la cirugía.
Diferentes estudios han comparado el uso de hemiartroplastia frente a artroplastia total de hombro
en el tratamiento de la artrosis GH, existiendo todavía una gran controversia respecto a este tema.

TRATAMIENTO QUIRÚRGICO NO PROTÉSICO

1 ARTROSCOPIA: (lavado artroscópico, desbridamiento condral de colgajos y roturas del labrum con extraccion de cuerpos libres, liberación de contractura capsular) Indicada en pacientes jóvenes con artrosis GH leve-moderada. La artroscopia es la técnica de elección en el caso de artrosis GH en pacientes jóvenes. La visión directa de las lesiones permite estadiarlas y plantear el mejor tratamiento en cada caso. Incluso la artroscopia diagnóstica es una buena opción en el caso de que con los estudios de imagen no sea suficiente. La artroscopia nos permite valorar la cantidad de lesiones condrales que existen y la extensión y profundidad de las mismas, así como la localización.

El desbridamiento artroscópico es beneficioso en los pacientes con artrosis GH moderada, pequeñas lesiones condrales y si afecta solo a una parte de la articulación glenohumeral.

Si la artrosis en muy avanzada, lo resultados empeoran. Una liberación capsular seguido de una manipulación puede mejorar la movilidad posoperatoria. Se ha observado que los pacientes con un espacio articular < 2 mm en la radiografía tienen un alto índice de fracaso a corto plazo tras la artroscopia.

Resultados: si lesión leve del cartílago 60% buenos resultados a corto plazo, 30% si lesión grave de cartílago.

Es importante distinguir entre las lesiones condrales focales y las lesiones extensas, puesto que el pronóstico y el tratamiento no es el mismo. Las lesiones bien circunscritas pueden tratarse con técnicas
como microfracturas o condroplastia. En el caso de lesiones condrales más extensas, difusas y con importantes pérdidas de cartílago requerirán técnicas reconstructivas más complejas. Las lesiones aisladas unipolares son más sencillas de tratar y con mejor pronóstico que las lesiones bipolares (definidas como aquellas en las que se afecta tanto la glenoides como la cabeza humeral). Las lesiones bipolares empeoran el pronóstico, especialmente si ya se han producido cambios óseos en la glena, como erosión posterior o formación de glenoides bicóncava. Es importante describir las lesiones asociadas
que encontramos durante la artroscopia, como lesiones del manguito rotador o del tendón del bíceps, si existen o no osteofitos y en el caso de intervenciones previas, valorar si hay anclajes, condrolisis, etc.

2 ARTRODESIS: Actualmente muy poco empleada, solo en aquellos casos de fracasos de prótesis, infecciones crónicas, lesiones neurológicas severas y roturas masivas de manguito rotador con disfunción completa de deltoides.

3 RECONSTRUCCIÓN DE LA SUPERFICIE ARTICULAR HUMERAL: Con técnicas similares a las empleadas en la rodilla para la reconstrucción y reparación del cartílago articular. Escasa experiencia en el hombro. No existen estudios a largo plazo.

4 ARTROPLASTIA DE INTERPOSICIÓN DE PARTES BLANDAS EN EL HOMBRO: Algunos autores han propuesto el uso de tejidos blandos de interposición exclusivamente, sin asociarlo a hemiartroplastia, como tratamiento de la artrosis glenohumeral, aunque es una técnica raramente utilizada. Solo ha demostrado resultados a corto plazo y tiene una alta tasa de reintervenciones. EL objetivo es aliviar el dolor y preservar la reserva osea (“ganar tiempo”).

Variedad de materiales descritos: capsula anterior, autoinjerto de fascialata, aloinjertos del tendón de Aquiles, menisco lateral, duramadre, submucosa intestinal porcina.

## TRATAMIENTO QUIRÚRGICO PROTÉSICO

1 HEMIARTROPLASTIA: Consiste en la sustitución de la cabeza humeral degenerada por un implante protésico, dejando sin protetizar la parte glenoidea de la articulación. En teoría, en los pacientes tratados con hemiartroplastia se evitan las potenciales complicaciones asociadas al implante glenoideo.
El principal problema de la hemiartroplastia es la progresión de la erosión de la glena. A pesar de que la conversión de una hemiartroplastia en una artroplastia total podría resolver los síntomas, el resultado siempre es inferior al de una artroplastia total primaria de hombro.

Indicaciones: fracturas en 3-4 fragmentos o head-split, artrosis primaria en jóvenes con mucha actividad, osteonecrosis sin afectación glenoidea, artropatía de manguito >65 años con buena movilidad, cabeza centrada y baja demanda funcional, ausencia de reserva osea glenoidea para colocar componente.

Consideraciones: abordaje deltopectoral o anterosuperior, bíceps guía el intervalo entre tuberosidades, altura se mide seleccionando una cabeza similar a la que se ha retirado. Retroversión se calcula buscando la corredera bicipital en la diáfisis, la aleta lateral de la prótesis se coloca 1-1,5 cm posterior a ella (aprox. 20-30 grados de retroversión), cuando el off-set humeral (centro geométrico de cabeza humeral a cara lateral del troquiter) es de 23 mm o más, presentan un resultado significativamente mejor. La HTD (distancia cabeza-troquiter, superficie articular superior a troquiter) normal es de aproximadamente 8 +/- 3 mm, mal reducido si es mas de 20mm o troquiter por encima de la cabeza humeral. El fresado concéntrico de la glena “ream and run” para crear una superficie cóncava y concéntrica que albergue la prótesis tiene mejor resultado en >60 años y a corto plazo. Cementar si mucha osteoporosis o perdida de hueso proximal. En fracturas es fundamental adecuado posicionamiento e integridad de las tuberosidades, utilizar suturas verticales y horizontales, relleno de espacios con autoinjerto de la cabeza, inmovilización postoperatoria se hará con el hombro en ligera rotación externa para quitar tensión al troquiter

**CABEZAS TIPO CTA (Cuf Tear Arthropathy): cabezas en hemiartroplastias o PTH con una prolongación sobre el troquiterque, en ausencia del tendonsupraespinoso, permitiría una mejor congruencia con el acromion lo que teóricamente mejoraría la movilidad que se obtendría con una cabeza estándar. Perosu uso está poco extendido y no existe evidencias de mejores resultados respecto a cabezas convencionales. Deben cumplir todos estos criterios: < 60 años, déficit grave del manguito rotador a nivel del supraespinoso, cabeza contenida por el arco coraco-acromial (no inestabilidad anterosuperior franca) y conservación de cierta capacidad funcional.

2 ARTROPLASTIA DE RECUBRIMIENTO (RESUPERFICIALIZACIÓN) DE CABEZA HUMERAL: El recubrimiento de la cabeza humeral puede ser parcial o total.

En los recubrimientos parciales, un implante de un diámetro de igual tamaño y similar curvatura a una lesión de un área limitada se impacta en el defecto condral de la cabeza, preservando el cartílago nativo intacto. Se trata de una opción para tratar defectos focales del cartílago.

En el caso de los recubrimientos totales o completos, toda la superficie de la cabeza humeral se sustituye por una cabeza metálica. La principal ventaja de estas técnicas reside en la preservación del stock óseo.

Se necesita un 60% del hueso nativo de la cabeza humeral para la colocación de la prótesis. A pesar de que el recubrimiento de la cabeza humeral tiene potenciales ventajas, se trata de un procedimiento
altamente demandante. Las indicaciones para las técnicas de recubrimiento de la cabeza humeral son similares a las de hemiartroplastia. La perdida de hueso es menor en las prótesis de recubrimiento pero la cirugía a nivel de la glena es mucho más dificultosa por el problema que entraña el acceso a la cavidad glenoidea al no realizar osteotomía de la cabeza humeral. Una de las principales controversias respecto a
la artroplastia de hombro en gente joven es la forma de tratar la glena, puesto que el aflojamiento del
componente glenoideo sigue siendo la complicación más frecuente tras una artroplastia total de hombro.

Las opciones de tratamiento de la glena para la artroplastia de hombro en gente joven incluyen:

- Dejar la glena nativa intacta.
- Hacer un fresado aislado de la glena.
- Colocar injertos biológicos de interposición.
- El uso de implante protésico glenoideo.

*Fresado glenoideo ("ream and run")*: La hemiartroplastia se combina con un fresado de la glena para crear una cavidad concéntrica que confiere mayor estabilidad que la glena nativa deformada por la artrosis y estimula la formación de una superficie fibrocartilaginosa. Gilmer et al describieron excelentes resultados con esta técnica, con solo 22 de 176 pacientes que precisaron revisión quirúrgica. El fresado de la glena no debe ser excesivo en el hueso subcondral, ya que esto puede hacer progresar la erosión glenoidea y desembocar en una medialización de la articulación glenohumeral, lo cual puede dificultar la colocación posterior de un componente glenoideo si fuera necesario.

*Recubrimiento biológico*: Pueden emplearse también injertos de interposición-recubrimiento en la glena. Los más usados son menisco lateral y tendón de Aquiles. Los resultados iniciales publicados con esta técnica parecían esperanzadores, pero a medio-largo plazo se ha observado una reabsorción de las plastias y progresión de la erosión glenoidea.

*Implante glenoideo protésico*: se puede calificar según

- la morfología: piriforme (más inestable), ovalada, circular.
- La geometría: cóncava (más resistencia biomecánica), plana (mayores líneas de radiolucencia al menos a corto plazo)
- Según área de superficie articular: mismo radio de curvatura de la cabeza, diferente radio de curvatura de la cabeza (concepto de mismatch), permite la traslación superior de la cabeza durante el movimiento reduciendo la carga en el borde y disminuyendo el riesgo de aflojamiento.
- Según el tipo de anclaje: Tetones (fijación superior), quilla (mayor riesgo de desimplantación)
- Material: Polietileno, Polietileno recubierto de algún material trabecular, Base metalica fijada con tornillos con inserto de polietileno
- Según el espesor: Uniforme, Con aumentos.

3 PRÓTESIS INVERSA DE HOMBRO: La principal indicación de la prótesis inversa es la artropatía de hombro secundaria a la rotura masiva del manguito rotador en pacientes con baja demanda funcional. Los buenos resultados en esta patología han hecho que su indicación se amplíe a otras afecciones, como las fracturas en tres-cuatro fragmentos en pacientes de edad avanzada (> 70 año). En la artrosis primaria puede ser una buena opción en pacientes ancianos, en aquellos pacientes con insuficiencia de manguito rotador y en individuos con importante deformidad de la glena.

Los candidatos deben cumplir los siguientes criterior: integridad del musculo deltoides y nervio axilar, tener intacta la reserva osea glenoidea, aceptar un bajo nivel de actividad física, no tener infección ni artritis neuropática.

Analizando los resultados, se consigue una mejoría significativa del dolor y de la elevación activa, pero la mejoría en la rotación externa es muy limitada.

Las complicaciones y la preocupación por la supervivencia a largo plazo deben hacernos cautos con su uso. La tasa de aflojamiento a 6 años son mas de 3 veces superior a la protesis convencional, y la tasa de revisión se encuentra entre un 5-15%.

4 PRÓTESIS TOTAL DE HOMBRO ANATÓMICA (PTH): Consiste en la protetización de ambos componentes articulares, tanto la cabeza humeral como el componente glenoideo. La prótesis total de hombro proporciona un excelente resultado en lo que se refiere a dolor y restauración de la función en pacientes con artrosis GH tanto primaria como secundaria y es considerada el "gold standard" en el tratamiento quirúrgico de la artrosis GH.

Diferentes estudios parecen demostrar mejores resultados funcionales,mejoría del dolor y de la movilidad con prótesis totales respecto a las hemiartroplastias. La edad debe ser un factor a tener en cuenta a la hora de indicar una PTH. Los índices de supervivencia son menores cuando la PTH se coloca en pacientes menores de 50 años, debido a la posibilidad del aflojamiento glenoideo en gente joven.

Dillon et al publicaron que los pacientes jóvenes (menores de 59 años) tenían el doble de riesgo de revisión en comparación con los pacientes mayores. El resultado de las prótesis totales anatómicas es altamente dependiente del estado y la función preoperatoria del manguito de los rotadores. En el caso de fracaso del manguito, el deltoides al no encontrar oposición, provoca una migración superior de la cabeza humeral, desencadenando alteraciones funcionales, aflojamiento precoz de la glena y necesidad de revisión de la prótesis. Pero también hemos comentado que menos del 5% de los pacientes con artrosis primaria tienen una rotura de manguito asociada.

Una contraindicación absoluta para la colocación de una prótesis de hombro es la infección activa. Una historia previa de infección, sobre todo si es reciente, puede ser una contraindicación relativa. Otras contraindicaciones relativas incluyen lesión concomitante de tendones del manguito rotador, disfunción deltoidea, artropatía neuropática, lesiones del plexo braquial severas, inestabilidad intratable de hombro y pacientes con enfermedades sistémicas graves donde la cirugía de artroplastia suponga un elevado riesgo. En los pacientes con roturas masivas del manguito rotador y artropatía severa de manguito, la colocación de la prótesis total de hombro se ha asociado a alto riesgo de fracaso precoces. En estos casos, la prótesis invertida de hombro debe ser el tratamiento de elección.

Entre las posibles complicaciones de la PTH se encuentran el aflojamiento de la glena, la infección, lesión secundaria del manguito rotador, inestabilidad de la prótesis, complicaciones neurológicas, y fracturas periprotésicas.

5 NUEVOS DISEÑOS PROTÉSICOS: Dos son los mayores problemas a largo plazo del tratamiento protésico de la artrosis primaria GH: el aflojamiento glenoideo y la pérdida de remanente óseo humeral en los aflojamientos o como consecuencia de fracturas periprotésicas alrededor del vástago. A nivel de la glena debemos procurar un buen asentamiento del componente protésico. La mayor parte de los trabajos encontraron supervivencias más altas con componentes glenoideos cementados formados enteramente por polietileno (all-poly), que en aquellos en los que el polietileno asienta sobre una bandeja metálica (metal-back). En aquellas glenas en las que hay una erosión posterior debemos corregir la orientación de la misma realizando un fresado asimétrico más importante en la parte anterior.

Sin embargo el poder de corrección de esta técnica es limitado, por lo que en deformidades más importantes debemos recurrir a otras técnicas. Walch comunicó malos resultados en pacientes con deformidades importantes tratados con prótesis total. Así, en individuos con una retroversión de la glena mayor de 27º, obtuvo un 44% de aflojamientos y/o inestabilidad, y ocurrió un 60% de luxaciones cuando la cabeza humeral tenía una subluxación previa mayor del 80%. La colocación de cuñas de cemento en la
parte posterior ha obtenido malos resultados, con fragmentación del mismo y aflojamiento de la glena. La colocación de injerto estructural en la zona posterior tiene mejores resultados, pero en muchas ocasiones impredecibles. Por ello muchos autores abogan por el uso de una prótesis inversa en los defectos de glenas bicóncavas (B2 de Walch), sobre todo si se acompañan de subluxación posterior estática de la cabeza humeral, acompañado o no de injerto estructural. Actualmente están en fase de experimentación
prótesis anatómicas con glenas de polietileno asimétricas que permiten rellenar estos defectos posteriores sin necesidad de utilizar cemento ni injerto óseo, siendo los resultados prometedores, y evitando de ese modo el colocar una prótesis inversa.

A nivel de la vertiente humeral los problemas los encontramos cuando hay un aflojamiento de un vástago que tenemos que recambiar o se produce una fractura periprotésica, con la correspondiente pérdida de stock óseo que conlleva. Por ello se han comenzado a diseñar prótesis de cabeza humeral sin vástago.
Se trata de una nueva técnica en la que se sustituye todo el segmento articular de la cabeza humeral. Consta un implante de amarre epifisario sin vástago, con una cabeza modular. Estos implantes pueden ser fácilmente retirados para acceder a la glena. En caso de revisión, el remanente óseo es mucho mayor que en las prótesis con vástago, y por otra parte se obvian los problemas de la fractura alrededor del vástago. Se han publicado buenos resultados iniciales a corto y medio plazo con este tipo de implantes, no existiendo todavía estudios a largo plazo.

**BIBLIOGRAFIA**

Burkhart SS, Athanasiou KA, Wirth MA: Margin convergence: A method of reducing strain in massive rotator cuff tears.Arthroscopy 1996;12(3):335-338.

Codman EA, ed: The Shoulder: Rupture of the Supraspinatus Tendon and Other Lesions in or About the Subacromial
Bursa. Boston, MA, Thomas Todd, 1934.

Cuff DJ, Pupello DR: Prospective randomized study of arthroscopic rotator cuff repair using an early versus delayed
postoperative physical therapy protocol. J Shoulder Elbow Surg 2012;21(11):1450-1455.

DeHaan AM, Axelrad TW, Kaye E, Silvestri L, Puskas B, Foster TE: Does double-row rotator cuff repair improve functional outcome of patients compared with single-row technique? A systematic review. Am J Sports Med 2012;40(5):1176-1185.

Galatz LM, Griggs S, Cameron BD, Iannotti JP: Prospective longitudinal analysis of postoperative shoulder function: A ten-year follow-up study of full-thickness rotator cuff tears. J Bone Joint Surg Am 2001;83-A(7):1052-1056.

Gartsman GM, Milne JC: Articular surface partial-thickness rotator cuff tears. J Shoulder Elbow Surg 1995;4(6):409-415. Guery J, Favard L, Sirveaux F, Oudet D, Mole D, Walch G:

Reverse total shoulder arthroplasty: Survivorship analysis of eighty replacements followed for _ve to ten years. J Bone Joint Surg Am 2006;88(8):1742-1747.

Ishii H, Brunet JA, Welsh RP, Uhthoff HK: “Bursal reactions” in rotator cuff tearing, the impingement syndrome, and calcifying tendinitis. J Shoulder Elbow Surg 1997;6(2):131-136.

Levy O, Mullett H, Roberts S, Copeland S: The role of anterior deltoid reeducation in patients with massive irreparable degenerative rotator cuff tears. J Shoulder Elbow Surg 2008;17(6):863-870.

Mall NA, Kim HM, Keener JD, et al: Symptomatic progression of asymptomatic rotator cuff tears: A prospective study of clinical and sonographic variables. J Bone Joint Surg Am 2010;92(16):2623-2633.

McCallister WV, Parsons IM, Titelman RM, Matsen FA III: Open rotator cuff repair without acromioplasty. J Bone Joint Surg Am 2005;87(6):1278-1283.

Morrison DS, Frogameni AD, Woodworth P: Non-operative treatment of subacromial impingement syndrome. J Bone Joint Surg Am 1997;79(5):732-737.

Neer CS II: Anterior acromioplasty for the chronic impingement syndrome in the shoulder: a preliminary report. J Bone Joint Surg Am 1972;54(1):41-50.

Neer CS II, Craig EV, Fukuda H: Cuff-tear arthropathy. J Bone Joint Surg Am 1983;65(9):1232-1244.

Nolan BM, Ankerson E, Wiater JM: Reverse total shoulder arthroplasty improves function in cuff tear arthropathy. Clin Orthop Relat Res 2011;469(9):2476-2482.

Yamaguchi K, Ditsios K, Middleton WD, Hildebolt CF, Galatz LM, Teefey SA: The demographic and morphological features of rotator cuff disease: A comparison of asymptomatic and symptomatic shoulders. J Bone Joint Surg Am 2006;88(8):1699-1704.

Denard PJ, Wirth, MA, Orfaly RM. Management of Glenohumeral Arthritis in the Young Adult. J Bone Joint Surg Am 2011; 93:885-92

Levy O, Iyer S, Atoun E, Peter N, Hous N, Cash D, Musa F, Narvani AA. Propionibacterium acnes: an
underestimated etiology in the pathogenesis of osteoarthritis?. J Shoulder Elbow Surg 2013; 22: 505-11.

Casagrande D, Stains JP, Murthi AM. Identification of shoulder osteoarthritis biomarkers: comparison
between shoulders with and without osteoarthritis. J Shoulder Elbow Surg 2015; 24: 382-90

Christie A, Dagfinrud H, Engen Matre K, Flaatten HI, Ringen Osnes H, Hagen KB. Surgical interventions for the rheumatoid shoulder. Cochrane Database Syst Rev 2010; Jan 20;(1):CD006188.

Sperling JW, Cofield RH, Schleck C, Harmesen WS. Total shoulder arthroplasty versus hemiarthroplasty
for rheumatoid arthritis of the shoulder: results of 303 consecutive cases. J Shoulder Elbow Surg
2007; 16:683-90. Matsen FA, Clinton J, Lynch J, Bertelsen A, Richardson ML. Glenoid component failure in total shoulder arthroplasty. J Bone Joint Surg Am 2008; 90: 885-90.

Friedman RJ, Thornhill TS, Thomas WH, Sledge CB. Non-constrained total shoulder replacement in patients who have rheumatoid arthritis and class-IV function. J Bone Joint Surg Am 1989; 71:494-8.

Holcomb JO, Hebert DJ, Mighell MA, Dunning PE, Pupello DR, Pliner MD, Frankle MA. Reverse shoulder arthroplasty in patients with rheumatoid arthritis. J Shoulder Elbow Surg 2010;19:1076-84.

Early Results of Reverse Shoulder Arthroplasty in Patients with Rheumatoid Arthritis Allan A. Young, MD, Margaret M. Smith, PhD, Guillaume Bacle, MD, Claudio Moraga, MD, and Gilles Walch, MD J Bone Joint Surg Am 2011;93:1915-23

Samilson RL, Prieto V. Dislocation arthropathy of the shoulder. J Bone Joint Surg Am 1983; 65A:456–60.

Rosenberg BN, Richmond JC, Levine WN. Long-term follow-up of Bankart reconstruction: incidence of
late degenerative glenohumeral arthrosis. Am JSports Med 1995; 23:538–44.

Morrey BF, Janes JM. Recurrent anterior dislocation of the shoulder: long-term followup
of the Putti-Platt and Bankart procedures. J Bone Joint Surg Am 1976; 58:252–6.

Green A, Norris TR. Shoulder arthroplasty for advanced glenohumeral arthritis after anterior instability repair. J Shoulder Elbow Surg 2001;10:539–45

Trevelyn DW, Richardson MW, Fanelli GC. Degenerative joint disease following extracapsular anterior shoulder reconstruction. Contemp Orthop 1992;25:151–6

Walch G, Badet R, Boulahia A, Khoury A. Morphologic study of the glenoid in primary glenohumeral
osteoarthritis. J Arthroplasty 1999; 14:756-60

Terrier A, Ston J. Importance of a threedimensional measure of humeral head subluxation in osteoarthritic shoulders. J Shoulder Elbow Surg 2015; 24:295-301.

Walch G, Vezeridis PS, Boileau P, Deransart P, Chaoui J. Three-dimensional planning and use of patient-specific guides improve glenoid component position: an in vitro study. J Shoulder
Elbow Surg 2015; 24:302-9.

Provencher MT, LeClere LE. Evaluation of the Young Patient With Glenohumeral Arthritis. In: AAOS. Management of the glenohumeral arthritis in the active patient 2013. Chapter 3.

Izquierdo R, Voloshin I, Edwards S, Freehill MQ, Stanwood W, Wiater JM, Watters WC 3rd, Goldberg MJ, Keith M, Turkelson CM, Wies JL,Anderson S, Boyer K, Raymond L, Sluka P; American Academy of Orthopedic Surgeons. Treatment of glenohumeral osteoarthritis. J Am Acad Orthop Surg 2010;18:375-82).

Parsons IM, Campbell B, Titelman RM, Smith KL, Matsen FA. Characterizing the effect of diagnosis on
presenting deficits and outcomes after total shoulder arthroplasty. J Shoulder Elbow Surg 2005;14:575-84.

Hattrup SJ, Cofield RH. Osteonecrosis of the humeral head: results of replacement. J Shoulder Elbow Surg 2000;9:177- 82.

Iannotti JP, Norris TR. Influence of preoperative factors on outcome of shoulder arthroplasty for
glenohumeral osteoarthritis. J Bone Joint Surg Am 2003;85:251-8.

Gartsman GM, Roddey TS, Hammerman SM: Shoulder arthroplasty with or without resurfacing of the glenoid in patients who have osteoarthritis. J Bone Joint Surg Am 2000;82:26-34.

Lo IK, Litchfield RB, Griffin S, Faber K, Patterson SD, Kirkley A. Quality-of-life outcome following hemiarthroplasty or total shoulder arthroplasty in patients with osteoarthritis: A prospective, randomized trial. J Bone Joint Surg Am 2005;87:2178-2185.

Richards DP, Burkhart SS. Arthroscopic debridement and capsular release for glenohumeral osteoarthritis. Arthroscopy. 2007;23:1019-22.

Cameron BD, Galatz LM, Ramsey ML, Williams GR, Iannotti JP. Non-prosthetic management of grade
IV osteochondral lesions of the glenohumeral joint. J Shoulder Elbow Surg 2002;11:25-32.

Millett PJ, Horan MP, Pennock AT, Rios D. Comprehensive Arthroscopic Management (CAM) procedure: clinical results of a joint-preserving arthroscopic treatment for young, active patients with advanced shoulder osteoarthritis. Arthroscopy 2013;29:440-8.

Kircher J, Patzer T, Magosch P, Lichtenberg S, Habermeyer P. Osteochondral autologous transplantation for the treatment of full-thickness cartilage defects of the shoulder: results at nine
years. J Bone Joint Surg Br 2009;91:499-503.

Adams JE, Steinmann SP, Rochester MN. Soft tissue interposition arthroplasty of the shoulder. J Shoulder Elbow Surg 2007; 5S: 254-60.

Uribe JW, Botto-van Bemden A. Partial humeral head resurfacing for osteonecrosis. J Shoulder Elbow Surg 2009;18:711-6.

Levy O, Copeland SA. Cementless surface replacement arthroplasty (Copeland CSRA) for osteoarthritis of the shoulder. J Shoulder Elbow Surg 2004;13:266-71.

Duralde XA. Humeral head resurfacing for glenohumeral arthritis asso- ciated with dysplasia. Am J Orthop (Belle Mead NJ) 2012;41:321-5.

Lichtenberg S, Riedmann S, Magosch P, Habermeyer P. First midterm (3-5 year) results of stemless
humeral head replacement: a prospective study. J Shoulder Elbow Surg 2013;22:e32.

Radnay CS, Setter KJ, Chambers L, Levine WN, Bigliani LU, Ahmad CS. Total shoulder replacement compared with humeral head replacement for the treatment of primary glenohumeral osteoarthritis: a systematic review. J Shoulder Elbow Surg 2007;16:396-402.

Carroll RM, Izquierdo R, Vazquez M, Blaine TA, Levine WN, Bigliani LU. Con- version of painful hemiarthroplasty to total shoulder arthroplasty: longterm results. J Shoulder Elbow Surg 2004;13:599-603.

Bryant D, Litchfield R, Sandow M, Gartsman GM, Guyatt G, Kirkley A. A comparison of pain, strength,
range of motion, and functional outcomes after hemiarthroplasty and total shoulder arthroplasty in patients with osteoarthritis of the shoulder. A systematic review and meta-analysis. J Bone Joint
Surg Am 2005;87: 1947-56.

Weldon EJ, Boorman RS, Smith KL, Matsen FA. Optimizing the glenoid contribution to the stability
of a humeral hemiarthroplasty without a prosthetic glenoid. J Bone Joint Surg Am 2004;86:2022-9.

Gilmer BB, Comstock BA, Jette JL, Warme WJ, Jackins SE, Matsen FA. The prognosis for improvement in comfort and function after the ream-and-run arthroplasty for glenohumeral arthritis: an analysis of 176 consecutive cases. J Bone Joint Surg Am 2012;94:e102.

Krishnan SG, Nowinski RJ, Harrison D, Burkhead WZ. Humeral hemiarthro- plasty with biologic resurfacing of the glenoid for glenohumeral arthritis. Two to fifteen-year outcomes. J Bone

Joint Surg Am 2007;89:727-34.

Elhassan B, Ozbaydar M, Diller D, Higgins LD, Warner JJ. Soft-tissue resurfacing of the glenoid in the treatment of glenohumeral arthritis in active patients less than fifty years old. J Bone Joint Surg Am 2009;91:419-24

Sajadi KR, Kwon YW, Zuckerman JD. Revision shoulder arthroplasty: An analysis of indications and
outcomes. J Shoulder Elbow Surg 2010;19:308-13.

Raiss P, Aldinger PR, Kasten P, Rickert M, Loew M. Total shoulder replacement in young and middleaged patients with glenohumeral osteoarthritis. J Bone Joint Surg Br 2008; 90:764-9.

Dillon MT, Inacio MC, Burke MF, Navarro RA, Yian EH. Shoulder arthroplasty in patients 59 years of age and younger. J Shoulder Elbow Surg 2013;22:1338-44.

Williams GR Jr, Iannotti JP. Unconstrained prosthetic arthroplasty for glenohumeral arthritis with an intact or repairable rotator cuff: Indications, techniques, and results, in Iannotti JP, Williams GR Jr (eds): Disorders of the Shoulder: Diagnosis and Management (ed 2) Philadelphia, PA, Lippincott Williams & Wilkins,2007; 698-726

Frankle M, Siegal S, Pupello D, Saleem A, Mighell M, Vasey M. The Reverse Shoulder Prosthesis for
glenohumeral arthritis associated with severe rotator cuff defi- ciency. A minimum two-year follow-up study of sixty patients. J Bone Joint Surg Am2005; 87:1697-1705.

Wall B, Nove-Josserand L, O'Connor DP, Edwards TB, Walch G. Reverse total shoulder arthroplasty:
A review of results according to etiology. J Bone Joint Surg Am 2007; 89:1476-1485.

Mizuno N, Denard PJ, Raiss P, Walch G. Reverse Total Shoulder Arthroplasty for Primary Glenohumeral
Osteoarthritis in Patients with a Biconcave Glenoid. J Bone Joint Surg Am 2013;95:1297-304.

Sershon RA, Van Thiel GS, Lin EC, McGill KC, Cole BJ, Verma NN, Romeo AA, Nicholson GP. Clinical outcomes of reverse total shoulder arthroplasty in patients aged younger than 60 years. J
Shoulder Elbow Surg 2014;23: 395-400.

Shoulder arthroplasty options in young (<50 years old) patients: review of current concepts, Michael H. Johnson. Journal of Shoulder and Elbow Surgery 2015 ( 24 ), 317-325