Manejo de la inestabilidad anterior de hombro con defectos óseos

Objetivo: El objetivo del presente artículo de revisión es resumir la información más relevante acerca de la inestabilidad de hombro con defectos óseos y servir de guía para el estudio de esta patología y su manejo.

Método: Revisión de la literatura

Resumen: El estudio de la inestabilidad con defecto óseo implica una correcta detección clínica y radiológica. La tomografía computarizada con reconstrucción 3D puede proporcionar un análisis preoperatorio objetivo de la ubicación y el grado del defecto, y la artroscopia diagnóstica juegan un papel importante en la toma de decisiones de tratamiento. La definición de los defectos óseos de glena, defectos humerales, y los defectos óseos combinados, conjuntamente con el concepto del "Glenoid Track" son fundamentales para la adecuada comprensión del del riesgo de recidiva y la posición relativa glenohumeral para que ésta se produzca, justificando así el uso de técnicas de bloque óseo asociadas a la reparación de tejidos blandos. Es objeto de debate el porcentaje de defecto de glena crítico para justificar la necesidad de aplicar estas técnicas. El procedimiento de Latarjet, y otras técnicas de bloque óseo, se usa ampliamente para tratar defectos óseos glenoideos. Para los defectos óseos humerales el remplissage es una técnica ampliamente utilizada, destacando el conocimiento de la posible influencia que puede tener sobre el rango de movimiento postoperatorio.

DEFECTOS ÓSEOS DE LA INESTABILIDAD GLENOHUMERAL

La interacción coordinada entre estructuras estáticas, dinámicas y óseas es necesaria para mantener la cabeza humeral centrada en la glena en todas las posiciones de la mano en el espacio.[1,2] La inestabilidad puede ser el resultado de la alteración de los estabilizadores estáticos (labrum, cápsula y ligamentos glenohumerales), estabilizadores dinámicos (musculatura del manguito de los rotadores), con la consecuente alteración de la anatomía articular. Tras una luxación traumática inicial, la patología más frecuente es la avulsión capsulolabral anteroinferior con o sin atenuación del ligamento glenohumeral asociada. [3,4]

Se han descrito varios factores que afectan las tasas de recurrencia, incluyendo: edad del paciente, deportes de contacto, hiperlaxitud y pérdida ósea significativa. [5,6] Los defectos óseos por impactación de la cabeza del húmero o la pérdida de hueso glenoideo anteroinferior juegan un papel importante en la inestabilidad glenohumeral, al alterar el área de contacto articular, su congruencia y la función de los componentes de restricción estáticos. [7-10] El estudio de los defectos óseos y su relación con la inestabilidad ha sido un tema ampliamente discutido en la literatura. Burkhart y De Beer 10 en su estudio han descrito el papel contribuyente de los defectos óseos en la inestabilidad de hombro, destacando su papel en el fracaso de procedimientos de estabilización artroscópica y reportando un 67% de recidivas. Definen el término "engaging Hill- Sachs" y recomiendan que los pacientes en los que se identifique no deben ser tratados con técnicas artroscópicas.

Varios estudios nos han permitido entender la relación de los defectos óseos bipolares humeral y glenoideo y su implicación en la luxación recidivante. Yamamoto et al [11] y su concepto de “Glenoid Track”, en el que relaciona el tamaño y ubicación del defecto humeral y glenoideo, y su implicación en la inestabilidad mediante estudio en cadáver. Más recientemente, Di Giacomo, Itoi y Burkhart [12] con su descripción de la lesión de Hill-Sachs y su concepto de lesión “On-Track/Off Track” como evolución de la conocida lesión “Engaging/Non-Engaging”, han permitido comprender estos defectos y valorarlos en la toma de decisiones al tratar este tipo de lesiones.
El manejo de los defectos óseos en la inestabilidad del hombro ha sido un desafío para los cirujanos durante muchos años. Se ha demostrado que algunos procedimientos no anatómicos previenen la luxación recidivante, pero pueden estar asociados con rigidez y artritis.[13]

Defecto óseo glenoideo

Aunque los defectos glenoideos están presentes en solo el 22% de los pacientes con luxaciones agudas, se ha reportado en el 49% al 86% de los pacientes con luxación recidivante. [1,14,15,16-18] La pérdida ósea glenoidea y la reabsorción de fragmentos conduce a una alteración de la forma de la glena descrita como en forma de pera invertida. [10,19,20] La deficiencia anteroinferior del hueso glenoideo altera la capacidad de mantener la cabeza humeral centrada en el rango articular, lo que conduce a una disminución de la resistencia a la luxación anterior de la cabeza del húmero.

Con una cantidad ''significativa'' de defecto, la cabeza del húmero puede dislocarse anteriormente con solo una cantidad mínima de traslación. Se ha debatido mucho sobre cómo cuantificar la pérdida ósea anterior y cuánta pérdida ósea se necesita para considerar un defecto significativo. Burkhart y DeBeer [10] encontraron una tasa de recurrencia del 4% después de la reparación artroscópica de Bankart sin la presencia de defectos óseos significativos (más del 25% de pérdida de diámetro glenoideo inferior o lesión de Hill-Sachs) y una tasa de inestabilidad recurrente del 67% en atletas con defectos significativos (más de 25% de pérdida del diámetro glenoideo inferior o lesión de Hill-Sachs enganchada)

Gerber y Nyffeler [21] informaron una pérdida de resistencia superior al 30% a la luxación anterior del hombro cuando la magnitud del defecto anteroinferior era mayor de la mitad del diámetro glenoideo anteroposterior máximo (AP). Itoi et al [7] realizaron osteotomías secuenciales en hombros de cadáveres de la cavidad anteroinferior glenoidea y encontraron que la estabilidad al realizar una la traslación anterior fue significativamente menor con un defecto óseo mayor al 21% del diámetro de la glena. Otros estudios, han demostrado también que un defecto glenoideo ≥25% del ancho glenoideo causa inestabilidad incluso después de la reparación de Bankart, mientras que un defecto ≤17.5% no causa inestabilidad [22]. Está claro que el aumento del tamaño del defecto óseo glenoideo se correlaciona con disminución de la estabilidad de la articulación glenohumeral, [21,23], aunque no hay acuerdo sobre la cantidad exacta de pérdida ósea necesaria para considerar una lesión significativa.

Una posible explicación para esta falta de acuerdo es que estos estudios biomecánicos originales investigaron defectos glenoideos aislados, mientras que hoy se sabe que la mayoría de los pacientes con luxación anterior recidivante tienen defectos combinados de la cabeza humeral y glena. [24]

Otros estudios biomecánicos más recientes que examinan defectos óseos combinados han revelado una disminución significativa en la estabilidad glenohumeral con defectos glenoideos tan pequeños como 10% a 15% del ancho glenoideo. [25,26]

Más recientemente se ha descrito el concepto de defectos subcríticos, en el cual un porcentaje menor de defecto óseo tras una reparación de Bankart no necesariamente resulta en un nuevo episodio de luxación, pero sí puede producir un peor resultado funcional en escalas clínicas del paciente al comparar los casos de reparación exclusiva de partes blandas con aquellos pacientes tratados con técnica de aumentación ósea. Reportan así que defectos mayores de 13.5% conducen a una disminución clínicamente significativa en las puntuaciones de WOSI consistentes con resultados inaceptables, incluso en pacientes que no sufren nuevos episodios de luxación. [27]

Lesión de Hill-Sachs Humeral

Las lesiones de Hill-Sachs implican un defecto de impactación en la cabeza humeral posterolateral cuando la cabeza humeral entra en contacto con el borde glenoideo durante una
luxación anterior del hombro. Está presente aproximadamente en 47% de los casos de primera luxación glenohumeral anterior, y hasta un 90% de los casos recurrentes, [15] estableciéndose además una correlación directa entre la gravedad de los defectos óseos y el número de episodios de luxación recidivante. [8,18,28]

Las lesiones menores al 20% de la circunferencia de la cabeza humeral generalmente no son causa significativa de inestabilidad. [2,14]. Las lesiones mayores del 40% se consideran grandes y se correlacionan directamente con la presencia de luxación recurrente 2,18. Los defectos entre el 20% y el 40% pueden ser importantes, pero dependen de la ubicación, orientación y el recorrido respecto con la glena anteroinferior.

Una lesión enganchante de Hill-Sachs típicamente cae en el defecto del borde glenoideo cuando el hombro se gira externamente y conduce a luxación recurrente del hombro, [9,20] y las reparaciones con gestos sobre partes blandas exclusivamente en presencia de esta lesión tiene una tasa elevada de fracaso.[10]

No sólo la ubicación de la lesión de Hill-Sachs, si no también su orientación, parece afectar el riesgo de engancharse. Burkhart y De Beer [10] definen una lesión de Hill-Sachs enganchante como aquella en la que se presenta el eje más largo de la lesión de Hill-Sachs paralelo a la glena anterior con la extremidad en posición funcional de abducción y rotación externa. Explican que era probable que una lesión enganchante fuera creada con la extremidad en abducción y rotación externa, mientras que una lesión no enganchante se crea con la extremidad
en aducción. Cho et al cuantificaron la orientación de la lesión de Hill-Sachs midiendo el ángulo de Hill-Sachs, entre el eje longitudinal de la diáfisis humeral y el eje de la porción más profunda de la lesión de Hill-Sachs en el plano frontal en TC 3D. Reportaron así que el ángulo de Hill-Sachs promedio fue 25.6 grados para Hill-Sachs enganchante, y 13.8 grados para lesión no enganchante.[29]

Di Giacomo et al [30] también miden la orientación de la lesión de Hill-Sachs, y dividen a los pacientes en dos grupos: aquellos en los que la luxación inicial ocurre con la extremidad a menos de 60 grados de abducción, (grupo ADD) y aquellos en los que ocurre con la extremidad a más de 60o (grupo ABD). El ángulo de Hill-Sachs fue 32.4 grados en el grupo ABD y16.1 grados en el grupo ADD. Aunque todas las lesiones de Hill-Sachs fueron en su serie fueron “on-track”, especulan que la lesión de Hill-Sachs en el grupo ABD tenía más probabilidad de engancharse porque era más paralela a la glena anterior con la extremidad en posición funcional. La orientación de la lesión de Hill-Sachs venía determinada por la posición de la extremidad al crearse la lesión, y si es paralela a la glena con la extremidad en posición funcional es más probable que se enganche.

En otro estudio biomecánico, Kawakami et al [31] en un intento de especificar la posición de la extremidad cuando se crea la lesión de Hill-Sachs, describen que la posición del brazo en la que mejor se ajustan el Hill-Sachs y el borde glenoideo anterior es a 74 grados de abducción, 27

grados de rotación externa y 3 grados de flexión horizontal, que parece ser la posición del brazo cuando se creó la lesión de Hill-Sachs. Con este resultado sugieren 2 posibilidades: la luxación
se produjo en esta posición o la lesión de Hill-Sachs no se creó en el momento de la luxación, sino más tarde en el rango de movimiento medio. Así, este estudio nos da una mejor comprensión del momento en que ocurre la lesión de Hill-Sachs, creándose ésta en el rango de movimiento medio.

Defectos combinados y concepto "Glenoid Track"

Las lesiones óseas de la glena y del húmero son muy comunes en pacientes con inestabilidad anterior del hombro. Aproximadamente el 80% de ellos tienen ambas lesiones al mismo tiempo, lo que se denomina lesión bipolar. Como ha sido mencionado, estudios biomecánicos han demostrado que un defecto glenoideo ≥25% del ancho glenoideo causa inestabilidad incluso después de la reparación de Bankart, mientras que un defecto ≤17.5% no causa inestabilidad. [32] La zona entre 17.5 y 25% es una zona gris, llamada pérdida ósea subcrítica. [33] Una lesión de Hill-Sachs no tiene un tamaño crítico en sí mismo porque su riesgo de causar inestabilidad depende no solo de la lesión de Hill-Sachs sino también del tamaño de la glena. Para evaluar estas lesiones en conjunto, se introdujo el concepto de "Glenoid track".
Yamamoto et al en su estudio en cadaver describe que con el brazo en rotación externa máxima, extensión horizontal, e incrementos de la elevación de la extremidad (0 grados, 30 grados y 60 grados de abducción), el contacto de la glena cambia de la porción inferomedial a la superolateral de la porción posterior de la cabeza humeral, creando una zona de contacto que llamo "Glenoid Track". El margen medial del "Glenoid Track" se localiza 18.4 +/- 2.5 mm medial a la huella del manguito rotador, lo que es equivalente al 84% +/- 14% del diámetro de la glena. Reportan así que una lesión de Hill-Sachs tiene mayor riesgo de engancharse si se extiende sobre el margen medial del "Glenoid Track". [34]

El ancho del "Glenoid Track" disminuye si hay un defecto óseo glenoideo. Así, los defectos óseos de la glenoideos y de la cabeza humeral pueden evaluarse uno con respecto al otro. Si el margen medial de una lesión de Hill-Sachs está dentro del "Glenoid Track", hay soporte óseo adyacente a la lesión de Hill-Sachs y la lesión de Hill-Sachs está "on-track"; si el margen medial de la lesión de Hill-Sachs es más medial que el "Glenoid Track", no hay soporte óseo y la lesión de Hill-Sachs será "off-track". [12]

Evaluación del defecto óseo

El defecto óseo puede evaluarse con radiografías simples, tomografía computarizada (TC), resonancia magnética, y en el momento de la artroscopia (figura 1).

El estudio radiológico incluye una vista AP y lateral de escápula, y axilar, y pueden confirmar la dirección de la luxación, los defectos óseos asociados o fracturas. Otra proyección que se asocia es la radiografía axilar modificada, la proyección de West Point, que examina específicamente la pérdida de hueso glenoideo. Itoi et al [35] han informado que la vista de West Point demuestra una alta correlación con la TC en la estimación del defecto óseo glenoideo.

La tomografía computarizada es la prueba de imagen de elección para evaluar las deficiencias óseas. Las indicaciones para realizarlo incluyen aprensión significativa en niveles menores de abducción, inestabilidad con provocación mínima, múltiples episodios de luxación, cirugía de revisión y cualquier defecto óseo detectado en radiografías simples.

Se ha descrito en la literatura la medición de la pérdida ósea glenoidea mediante imágenes preoperatorias de TAC en 2D y 3D unilateral. [16,36]

Muchos autores abogan por el uso de la TC tridimensional con sustracción digital de la cabeza humeral. [1,37,38] El defecto óseo anteroinferior puede ser cuantificado como un porcentaje de la superficie glenoidea inferior. Se dibuja un círculo que delimita los dos tercios inferiores de la cavidad glenoidea y la cantidad de hueso que falta en el círculo se calcula como un porcentaje del área total de la superficie del círculo.[1,39]

La RM también se ha descrito como herramienta para medir defectos óseos glenoideos utilizando el método del círculo. Se ha descrito que su cuantificación se compara favorablemente con mediciones obtenidas con TC y TC 3D, relacionando su precisión con el nivel de entrenamiento, requiriendo superar una curva de aprendizaje para manejar la técnica.[40]

Actualmente hay varios métodos disponibles para evaluar y cuantificar la lesión de Hill- Sachs. La medición de la longitud, el ancho y la profundidad en las reconstrucciones de TC han demostrado fuertes coeficientes de correlación inter e intraobservador en la literatura. [41] Se ha descrito que las lesiones más grandes y orientadas más horizontalmente al eje humeral tienen más probabilidad de ser enganchantes.[29] La TC 3D es el “gold standard” para la evaluación de la lesión de Hill-Sachs, sin embargo, algunos estudios han reportado no encontrar diferencias significativas entre las mediciones de TC 3D y RM 3D, reportando así que la dosis de radiación asociada al TC podría potencialmente evitarse. [42] El método “on-track” “off-track" ha mostrado un buen nivel de precisión en la predicción que tiene la lesión de engancharse, siendo hoy en día la mejor técnica para planificar la cirugía. [41]

Cálculo del "track glenoideo"

Los estudios de validación clínica muestran que el concepto de "on track/off track" es capaz de predecir de manera confiable el riesgo de que una lesión de Hill-Sachs se enganche con la glenoides. Su valoración es importante, entre otras cosas, porque puede modificar la elección de tratamiento y el gesto quirúrgico a realizar, pudiendo ser necesario asociar en lesiones off-track la técnica de remplissage o el procedimiento de Latarjet, dependiendo del tamaño del defecto glenoideo y el riesgo de recurrencia.

Cálculo paso a paso:

1. Determinar el diámetro (D) de la glenoides inferior. Podemos utilizar el estudio de la glena contralateral, [12] o utilizar la herramienta de medición de círculo que mejor se adapte a la circunferencia de la glena en estudio. [43]. En este caso, puede expresarse el tamaño del defecto mediante: 1) medición del área y; 2) medición lineal. La mayoría de las personas prefieren usar la medición lineal porque es más fácil y no se necesita ningún software especial.
2. Calcular el ancho de la pérdida ósea anterior. (d)
3. Cálculo del Glenoid track: 0.83 x D – d
4. Medición del ancho del intervalo Hill- Sachs (HIS): Es el resultado de la medición del ancho del Hill- Sachs más el ancho del puente óseo (BB) entre la inserción del manguito y la región lateral de la lesión del Hill Sachs. 44 HIS = HS + BB.

Al realizar los cálculos descritos previamente podemos encontrar dos situaciones:

- GT › HIS: ON TRACK: La totalidad de la lesión se encuentra dentro del "Glenoid Track" de manera que la lesión no se "engancha" en la glena en los movimientos más extremos.
- GT ‹ HIS: OFF TRACK: Parte de la lesión sobresale del "Glenoid Track"; al realizar movimientos extremos la lesión se "engancha" en el borde anteroinferior de la glena.

En un intento de clarificar la existencia de defectos óseos subcríticos en la lesión de Hill-Sachs y su influencia sobre los resultados en las escalas de valoración postoperatorias, Yamamoto et al en su estudio divide el "Glenoid Track" en 4 zonas, basándose en la medición del porcentaje de "ocupación de Hill-Sachs" en TAC 3D. Reporta así que pacientes con lesiones "on-track" pueden dividirse en dos subgrupos: aquellos con un porcentaje de ocupación de Hill-Sachs ≥75% (lesión del track periférica) que mostraron un

resultado funcional significativamente peor aún sin nuevos episodios de luxación, comparados con aquellos con un porcentaje de ocupación <75% (lesión del track central).[45]

Evaluación artroscópica

Un defecto óseo glenohumeral significativo se puede identificar durante la artroscopia buscando la forma de "pera invertida" de la glena (más del 25% de pérdida del diámetro glenoideo inferior) o evaluando el recorrido de la lesión de Hill-Sachs. Durante la artroscopia de diagnóstica, se puede sacar el brazo de la tracción y evaluar el rango de movimiento. Si la cabeza del húmero cae en el defecto glenoideo anteroinferior con el brazo en posición de abducción y rotación externa, hay una lesión de Hill-Sachs enganchante o lesión bipolar “off-track”.

Para evaluar el defecto óseo glenoideo artroscópicamente con la cámara en el portal anterosuperior, se miden las distancias desde la cavidad glenoidea posterior hasta el área desnuda y desde el área desnuda hasta el borde anterior. En el margen articular en la porción inferior de la glena, los bordes anterior y posterior son equidistantes del área central desnuda, por lo tanto, para calcular el defecto se asume que éste mide la diferencia entre ambos. Para hacerlo constar como porcentaje se divide el defecto entre el doble de la distancia del area desnuda al borde posterior.46 (figura 2)

Tratamiento

Una correcta interpretación del defecto óseo y del “Glenoid Track”, añadiendo factores predictivos (edad, sexo, actividad deportiva 9, lesiones concomitantes, etc) debe ser usado para la decisión terapéutica.

En un intento de predecir preoperatoriamente el éxito o el fracaso con la reparación aislada de partes blandas, Balg y Boileau publicaron el Instability Severity Index Score (ISIS). Se basa en un cuestionario preoperatorio, examen clínico y revisión de radiografías. Aquellos pacientes con un puntuación mayor a 6 puntos tuvieron una tasa de recurrencia del 70% con reparación de partes blandas sola, y en ellos recomiendan un procedimiento abierto para abordar el defecto óseo. [47]

El uso de esta escala de valoración ha sido objeto de debate en la literatura, y existen autores que han reportado que en pacientes con inestabilidad anterior en los que se plantea una reparación de Bankart con puntuaciones ≤ 6, no es capaz de predecir el aumento de riesgo de recidiva a medio plazo. Así, explican que su eficacia para definir un riesgo preoperatorio aumentado de recurrencia después de una reparación de Bankart es limitada en poblaciones de bajo riesgo.[48]

Esquema de manejo quirúrgico (Tabla 1)

Aunque como se ha mencionado anteriormente, es motivo de debate el porcentaje de defecto significativo para la toma de decisiones en el manejo quirúrgico de los defectos óseos glenohumerales, tomaremos como referencia datos ampliamente aceptados en la literatura para efectos prácticos de proponer nuestra guía de manejo.

La reparación artroscópica de partes blandas aislada (reparación de Bankart) está indicada en presencia de una lesión de Hill-Sachs "on-track", no enganchante, y pérdida ósea glenoidea inferior al 20%-25%.

Pacientes con defecto de glena <25% y lesión de Hill-Sachs mayor de 30% u "off-track" pueden ser tratados con una reparación de partes blandas (reparación de Bankart) asociando la técnica de Remplissage.

Para el grupo de pacientes con una pérdida ósea glenoidea anteroinferior de 25% o más, y una lesión de Hill-Sachs "on-track" se recomienda realizar un procedimiento con injerto óseo para aumentar el arco articular glenohumeral, como el procedimiento de Latarjet. [10,12,18,49,50,51]

Los pacientes con pérdida ósea glenoidea anteroinferior de 25% o más, y una lesión de Hill-Sachs enganchante u "off-track" se recomienda el procedimiento de Latarjet más algún procedimiento que aborde el defecto humeral, como el remplissage o injerto óseos, dependiendo del tamaño y la localización del defecto. [12,13,52-55].

Técnicas para el manejo del defecto óseo glenoideo

Procedimiento de Bristow

Descrito por Helfet en 1958 en nombre de su mentor Rowley Bristow de Sudáfrica, consiste en usar la punta de la coracoides, distal a la inserción del pectoral menor, dejando así insertado el tendón conjunto en la porción de coracoides transferida, y pasarla a través de una incisión en el subescapular para colocarla en la parte inferior de la glena. [56]. En esta técnica la coracoides se coloca orientándola a través de la cara donde se ha realizado el corte. Helfet originalmente no utilizaba el tornillo en su técnica, y únicamente suturaba el fragmento a la pared muscular anterior. En 1964, fue modificada por Mead y Sweeney [57] para incluir fijación interna rígida. (figura 3)

Procedimiento de Latarjet (figura 4)
Procedimiento de uso ampliamente extendido para el tratamiento de los defectos óseos de glena en la inestabilidad de hombro, mediante técnica abierta, mini-open o artroscópica. [58,59,60] Latarjet en 1954 [61] describió la técnica de bloque óseo de coracoides sugiriendo que la porción horizontal de la misma fuera fijada con un tornillo a ras del margen anteroinferior de la glena, mediante una incisión horizontal a través de las fibras del subescapular. May [62] explicó que la eficiencia de la técnica era atribuible al efecto de hamaca que jugaba el tendón coracobiceps y el tendón del subescapular en abducción-rotación externa, más que el tope óseo en sí.

Patte [63] propuso el término triple cerrojo para describir la eficacia de la técnica:

1- Fijación estable con tornillo del bloque óseo coracoideo, plano sobre una posición subecuatorial, a ras del margen anterior de la glena.
2- Preservación de las fibras musculotendinosas del tercio inferior del subescapular.
3- Sutura del flap capsular lateral al ligamento coracoacromial remanente insertado en la coracoides.

Es un procedimiento ampliamente utilizado, y los resultados reportados son muy satisfactorios[64]. Burkhart et al [9] reportaron los resultados de 102 pacientes tratados con el procedimiento Latarjet modificado para pérdida ósea glenoidea superior al 25%. El 4% de los pacientes sufrió una luxación recurrente, el 5% tuvo quejas de inestabilidad y hubo una pérdida promedio de 5 grados de rotación externa con el brazo en aducción. Allain et al [65] informaron sobre 56 pacientes seguidos durante un promedio de 14 años después del procedimiento de Latarjet. No tuvieron recidivas de luxaciones, y el 12% de los pacientes se quejaron de inestabilidad recurrente.

Hovelius et al. [66] informaron un seguimiento a largo plazo de más de 10 años después del procedimiento Bristow-Latarjet con una fusión de 83% de la coracoides, 5% de redistribución y 1% de cirugía de revisión.

Se han descrito resultados satisfactorios y alta efectividad de este procedimiento en jugadores de fútbol [67] y jugadores de rugby [68]. También se han descrito buenos resultados para restaurar con éxito la estabilidad del hombro en pacientes de edad avanzada, [69] y al ser utilizado en cirugía de revisión [70].

Más recientemente, se han informado los resultados del procedimiento de Latarjet artroscópico, con resultados equivalentes a los del procedimiento abierto, aunque es claramente más exigente desde el punto de vista técnico. [59,71].
Además, otras técnicas descritas implican el uso de injerto óseo de cresta ilíaca para la reconstrucción [72] mediante técnicas de bloque óseo, como modificaciones de la técnica de Eden- Hybinette [73] o el “J graft procedure” [74], y técnicas de reconstrucción mediante el uso de injerto de tibia distal [75]. (figura 5)

Técnica de Eden-Hybbinette

Descrita en 1918 por Eden y en 1932 por Hybbinette, usa un injerto de cresta ilíaca para la aumentación ósea glenoidea. Boileau et al [76] describe esta técnica por vía artroscópica, indicándola como rescate de pacientes con fracaso de Latarjet previo. Describen el uso de injerto de cresta ilíaca ipsilateral tricortical de unos 20 mm longitud, 15mm altura y 10 mm de profundidad, aunque las dimensiones pueden cambiar según el paciente. Tras regularizar la porción cortical del injerto se realiza el agujero con broca de 2.8mm pasando las suturas guía. En la glena mediante el uso de guía específica realiza en dirección postero-anterior un agujero de

2.8 mm a través del cual recupera la pastilla ósea con suturas guía. Se fija entonces el injerto mismo con el sistema de suspensión y botón anterior y posterior en la glena.

Técnica de Trillat

Descrita en 1954 [77] consiste en una osteotomía incompleta en cuña de la coracoides y la traslación de esta en la parte superior del subescapular fijándola con un tornillo coracoescapular. El objetivo es posicionar mas distal y medial la punta coracoidea para colocar el tendón conjunto frente a la articulación glenohumeral. Esto a la vez refuerza el subescapular en la abducción y permite que el tendón conjunto actúe de sling y empuje la cabeza humeral a posterior. Esta técnica está indicada para la inestabilidad crónica anterior sobre todo en pacientes con asociada rotura masiva del manguito no reparable y pacientes hiperlaxos.

Valenti describió el Trillat por vía artroscópica asociando una reparación de Bankart, fijando la coracoides a la glena con un botón cortical. Afirma que es así posible valorar mejor de manera intraarticular las lesiones y la colocación de la coracoides, además el botón cortical es un implante de bajo perfil que disminuye la probabilidad de necesitar la retirada del material. [78]

Manejo de la lesión de Hill-Sachs

El principio del tratamiento de la lesión de Hill-Sachs es evitar su encaje con el borde glenoideo anterior. Esto puede lograrse ya sea reduciendo el rango de movilidad en rotación externa o llenando el defecto de la cabeza humeral. La primera opción implica acortamiento o retensado del tejido blando anterior [79] o una osteotomía rotacional del húmero [80]. La segunda opción implica el llenado de la lesión con un injerto óseo [81] o tejido blando (remplissage) [82] o plastia/corrección percutánea de la cabeza humeral. [83,84].

Connolly [85] describió la tenodesis del infraespinoso en el defecto de la cabeza humeral, y posteriormente Wolf et al. [82] describió por primera vez la variación artroscópica de la técnica, aplicándola en combinación con la reparación de Bankart, y la denominaron "remplissage", que significa "rellenar" en francés, porque el defecto de la cabeza humeral se rellena con el tendón del infraespinoso. Los resultados de la técnica original [86] y su modificación [87] han sido reportados, y debido a su simplicidad, se ha vuelto popular y ampliamente utilizado.

Desde su descripción se han publicado excelentes resultados funcionales con su uso en inestabilidad recurrente, siendo reportados variedad de repercusiones sobre el rango de movilidad postoperatoria. Cuando se compara con la reparación de Bankart aislada se ha reportado la ausencia de diferencias significativas en cuanto a restricciones de movilidad resultante., y evita el 20% de recurrencia reportado en estos casos. [88,89].

Estudios biomecánicos como el de Elkinson et al [90] han reportado que en lesiones de Hill- Sachs de 15% y 30% el remplissage previene las luxaciones, aunque con una limitación resultante de la rotación externa en aducción y abducción (14.5 grados y 6.2 grados respectivamente). Boileau et al [91] también reportó una restricción en la rotación externa tras el remplissage de 8 grados en aducción y 9 grados en abducción en su serie, con un 90 % de retorno a la actividad deportiva y 68% a nivel pre-lesional.

Manejo postoperatorio. (Tabla 2)

Fase 1 (semana 0-3: desde el cirugía hasta la tercera semana)

El objetivo en fases iniciales del postoperatorio es proteger la integración de los defectos óseos reparados (ya sean glenoideos, humerales o combinados). La integración fisiológica tiene un periodo aproximado de entre 6 a 8 semanas para su consolidación.

Mientras los micromovimientos excesivos pueden interrumpir la consolidación de la lesión ósea, sí se ha reconocido que la aplicación gradual de estrés controlado es un estímulo para la cicatrización dirigida. [92]

Fase 2 (semana 4 a 9)

El objetivo de esta fase es iniciar de forma gradual la movilización activa en todos los rangos de movimientos. A su vez, durante este periodo se retirará el cabestrillo de forma progresiva.

Durante toda esta fase se debe iniciar la movilización activa del hombro según tolerancia, y se inicia el fortalecimiento de la musculatura periescapular, una vez se ha conseguido el rango articular completo en la movilización pasiva.

Fase 3 o de fortalecimiento (semana 10 a 15)

Toma especial relevancia el fortalecimiento de la musculatura periescapular [93] para conseguir una adecuada estabilidad glenohumeral. Como objetivo principal en esta fase se debe conseguir la movilización completa tanto pasiva como activa en todos los rangos de movimiento (flexión anterior, abducción, rotación interna y externa) de una forma coordinada y sin dolor.

Fase IV (semana 16 hasta el final del proceso rehabilitador)

En esta fase se debe conseguir la recuperación completa funcional sin dolor, consiguiendo todos los movimientos sobre la cabeza presentes previamente a la lesión y a su vez, se debe realizar ejercicios de levantamiento de peso.

Los ejercicios de fortalecimiento deben continuar desde la fase anterior hasta conseguir un control dinámico de los movimientos, asociándolo a movimientos de los miembros inferiores. Los ejercicios de fortalecimiento deben aumentar de forma progresiva. En este momento se da inicio a la incorporación a la actividad deportiva, valorando la posible presencia de compensaciones durante los ejercicios combinados. Una vez conseguidos los movimientos combinados con carga de peso, se puede incorporar a la actividad física sin limitación, presente previamente a la lesión.

Antes de la incorporación final a la actividad física, es recomendable exponer las expectativas reales de riesgo de lesión sobre las estructuras reparadas y consensuar posibles modificaciones de la actividad deportiva que precise el paciente en función de la lesión inicial y la reparación realizada.

Se han descrito protocolos específicos para defecto óseo donde se acelera la fase de recuperación, acortando las fases en comparación a las reparaciones únicamente de partes blandas. El posible motivo de la celeridad en dicha recuperación puede ser la mayor confianza por parte del cirujano de la integración de las estructuras óseas respecto únicamente a la reparación capsulo-labral. Incluso, existen protocolos llamados de “rehabilitación acelerada” donde se consigue llegar a la actividad física a previa a la lesión en 10-12 semanas. [94,95]

Conclusiones

Los defectos óseos se observan frecuentemente en la inestabilidad anterior. La exploración física y los estudios de imagen como radiografía, TC y RM, en especial la tomografía computarizada con reconstrucción 3D, puede proporcionar un análisis preoperatorio objetivo de la ubicación y el grado del defecto, y sumado a la artroscopia diagnóstica juega un papel importante en la toma de decisiones de tratamiento. El valor determinante de un defecto significativo de glena aún es objeto de debate, y aunque inicialmente era aceptado que a partir de defectos mayores de 20-25% se puede relacionar con fracasos de tratamientos exclusivos de partes blandas, más recientemente se han descrito resultados desfavorables con menor porcentaje de defecto óseo glenoideo, siendo necesario más estudios futuros para determinar estos límites y obtener consensos. La lesión de Hill-Sachs debe evaluarse conjuntamente con la lesión glenoidea, siendo el "glenoid track" una herramienta útil para evaluar el encaje de estas lesiones bipolares. El procedimiento de Latarjet se usa ampliamente para defectos óseos glenoideos, además de otros procedimientos de bloque óseo descritos en la literatura, y dado que el procedimiento proporciona un aumento de la estabilidad del hombro comparado con el hombro normal, puede ser una buena indicación para el tratamiento de los atletas de colisión. Para los defectos óseos humerales el remplissage es una técnica ampliamente utilizada, destacando el conocimiento de la posible afectación que puede tener sobre el rango de movimiento postoperatorio.

Bibliografía

1. Piasecki DP, Verma NN, Romeo AA, et al. Glenoid bone deficiency in recurrent anterior shoulder instability: diagnosis and management. J Am Acad Orthop Surg. 2009;17:482–493.
2. Chen AL, Hunt SA, Hawkins RJ, et al. Management of bone loss associated with recurrent anterior glenohumeral instability. Am J Sports Med. 2005;33:912–925.
3. Rowe CR, Patel D, Southmayd WW. The Bankart procedure: a long-term end-result study. J Bone Joint Surg Am. 1978; 60:1–16.
4. Urayama M, Itoi E, Sashi R, et al. Capsular elongation in shoulders with recurrent anterior dislocation. Quantitative assessment with magnetic resonance arthrography. Am J Sports Med. 2003;31:64–67.
5. Wang RY, Arciero RA. Treating the athlete with anterior shoulder instability. Clin Sports Med. 2008;27:631–648.
6. Robinson CM, Howes J, Murdoch H, et al. Functional outcome and risk of recurrent instability after primary traumatic anterior shoulder dislocation in young patients. J Bone Joint Surg Am. 2006;88:2326–2336.
7. Itoi E, Lee SB, Berglund LJ, et al. The effect of a glenoid defect on anteroinferior stability of the shoulder after Bankart repair: a cadaveric study. J Bone Joint Surg Am. 2000;82:35–46.
8. Lynch JR, Clinton JM, Dewing CB, et al. Treatment of osseous defects associated with anterior shoulder instability. J Shoulder Elbow Surg. 2009;18:317–328.
9. Burkhart SS, De Beer JF, Barth JR, et al. Results of modified Latarjet reconstruction in patients with anteroinferior instability and significant bone loss. Arthroscopy. 2007;23:1033– 1041.
10. Burkhart SS, De Beer JF. Traumatic glenohumeral bone defects and their relationship to failure of arthroscopic Bankart repairs: significance of the inverted-pear glenoid and the humeral engaging Hill-Sachs lesion. Arthroscopy. 2000;16: 677–694.
11. Yamamoto N, Muraki T, Sperling JW, et al. Stabilizing mechanism in bone-grafting of a large glenoid defect. J Bone Joint Surg. 2010; 92:2059-66.
12. Di Giacomo G, Itoi E, Burkhart S. Evolving Concept of Bipolar Bone Loss and the Hill-Sachs Lesion: From “Engaging/Non-Engaging” Lesion to “On-Track/Off-Track” Lesion. Arthroscopy. 2014; 30(1):90-8.
13. Ochoa E Jr, Burkhart SS. Glenohumeral bone defects in the treatment of anterior shoulder instability. Instr Course Lect. 2009;58:323–336.
14. Taylor DC, Arciero RA. Pathologic changes associated with shoulder dislocations. Arthroscopic and physical examination findings in first-time, traumatic anterior dislocations. Am J Sports Med. 1997;25:306–311.
15. Calandra JJ, Baker CL, Uribe J. The incidence of Hill-Sachs lesions in initial anterior shoulder dislocations. Arthroscopy. 1989;5:254–257.
16. Sugaya H, Moriishi J, Dohi M, et al. Glenoid rim morphology in recurrent anterior glenohumeral instability. J Bone Joint Surg Am. 2003;85-A:878–884.
17. Griffith JF, Antonio GE, Yung PS, et al. Prevalence, pattern, and spectrum of glenoid bone loss in anterior shoulder dislocation: CT analysis of 218 patients. AJR Am J Roentgenol. 2008;190:1247–1254.
18. Boileau P, Villalba M, Hery JY, et al. Risk factors for recurrence of shoulder instability after arthroscopic Bankart repair. J Bone Joint Surg Am. 2006;88:1755–1763.
19. Lo IK, Parten PM, Burkhart SS. The inverted pear glenoid: an indicator of significant glenoid bone loss. Arthroscopy. 2004; 20:169–174.
20. Burkhart SS, Danaceau SM. Articular arc length mismatch as a cause of failed Bankart repair. Arthroscopy. 2000;16:740–744.
21. Gerber CMD, Nyffeler RWMD. Classification of glenohumeral joint instability. Clin Orthop Relat Res. 2002;400:65–76.

22. Yamamoto N, Itoi E, Abe H, Kikuchi K. Effect of an Anterior Glenoid Defect on Anterior Shoulder Stability: A Cadaveric Study. The American Journal of Sports Medicine 37(5): 949-54 · April 2009
23. Montgomery WH Jr, Wahl M, Hettrich C, et al. Anteroinferior bone-grafting can restore stability in osseous glenoid defects.
24. Widjaja AB, Tran A, Bailey M, Proper S. Correlation between Bankart and Hill-Sachs lesions in anterior shoulder dislocation. ANZ J Surg. 2006;76:436–438.
25. Arciero RA, Parrino A, Bernhardson AS, et al. The effect of a combined glenoid and Hill-Sachs defect on glenohumeral stability: a biomechanical cadaveric study using 3-dimensional modeling of 142 patients. Am J Sports Med. 2015 Jun; 43(6):1422-9.
26. Gottschalk LJ 4th, Walia P, Patel RM, et al. Stability of the Glenohumeral Joint With Combined Humeral Head and Glenoid Defects: A Cadaveric Study. Am J Sports Med. 2016 Apr; 44(4):933-40.
27. Shaha JS, Cook JB, Song DJ, et al. Redefining "Critical" Bone Loss in Shoulder Instability: Functional Outcomes Worsen With "Subcritical" Bone Loss. Am J Sports Med. 2015 Jul; 43(7):1719-25.
28. Hintermann B, GA˜ chter A. Arthroscopic findings after shoulder dislocation. Am J Sports Med. 1995;23:545–551.
29. Cho SH, Cho NS, Rhee YG. Preoperative analysis of the Hill-Sachs lesion in anterior shoulder instability: how to predict engagement of the lesion. Am J Sports Med. 2011; 39(11):2389-95
30. Di Giacomo G, Golijanin P, Sanchez G, Provencher M. Radiographic analysis of the Hill-Sachs lesion in anteroinferior shoulder instability after first-time dislocations. Arthoscopy. 2016;32:1509-14
31. Kawakami J, Yamamoto N, Hatta T, Shinagawa K, Itoi E. In Which Arm Position Is a Hill-Sachs Lesion Created? Am J Sports Med. 2019 Aug;47(10):2464-2468. doi: 10.1177/0363546519858418. Epub 2019 Jun 27.
32. Yamamoto N, Itoi E, Abe H, Kikuchi K. Effect of an Anterior Glenoid Defect on Anterior Shoulder Stability: A Cadaveric Study. The American Journal of Sports Medicine 37(5): 949-54 · April 2009
33. Itoi E., Yamamoto N., Hatta T., Kawakami J. (2017) Overview of Evaluation and Management of the Unstable Shoulder With and Without Bone Loss: Definition, Measurement, and Guidelines on Treatment. In: Imhoff A., Savoie III F. (eds) Shoulder Instability Across the Life Span. Springer, Berlin, Heidelberg
34. Yamamoto N, Itoi E, Abe H, et al. Contact between the glenoid and the humeral head in abduction, external rotation, and horizontal extensión: a new concept of glenoid track. J Shoulder Elb Surg. 2007;16:649-56.
35. Itoi E, Lee SB, Amrami KK, et al. Quantitative assessment of classic anteroinferior bony Bankart lesions by radiography and computed tomography. Am J Sports Med. 2003;31:112– 118.
36. Griffith JF, Antonio GE, Tong CW, Ming CK. Anterior shoulder dislocation: quantification of glenoid bone loss with CT. Am J Roentgenol. 2003;180:1423–30. doi: 10.2214/ajr. 180.5.1801423.
37. Bushnell BD, Creighton RA, Herring MM. Bony instability of the shoulder. Arthroscopy. 2008;24:1061–1073.
38. Chuang TY, Adams CR, Burkhart SS. Use of preoperative three-dimensional computed tomography to quantify glenoid bone loss in shoulder instability. Arthroscopy. 2008;24:376– 382.
39. Sugaya H, Moriishi J, Kanisawa I, et al. Arthroscopic osseous Bankart repair for chronic recurrent traumatic anterior glenohumeral instability. J Bone Joint Surg Am. 2005;87:1752– 1760.

40. Gyftopoulos S, Hasan S, Bencardino J, et al. Diagnostic accuracy of MRI in the measurement of glenoid bone loss. AJR Am J Roentgenol. 2012 Oct;199(4):873-8.
41. Maio M, Sarmento M, Moira N, Cartucho A. How to measure a Hill–Sachs lesion: a systematic review. EFORT Open ReviewsVol. 4, No. 4
42. Stillwater L , Koenig J , Maycher B , Davidson M. , 3D-MR vs . 3D-CT of the shoulder in patients with glenohumeral instability. Skeletal Radiol 2017;46:325–331
43. Huijsmans PE, Haen PS, Kidd M, Dhert WJ, van der Hulst VP, Willems WJ J. Quantification of a glenoid defect with three-dimensional computed tomography and magnetic resonance imaging: a cadaveric study. Shoulder Elbow Surg. 2007 Nov-Dec; 16(6):803-9.
44. Momaya, AM. Tokish, JM. Applying the Glenoid Track Concept in the Management of Patients with Anterior Shoulder Instability. Curr Rev Musculoskelet Med. 2017 Dec; 10(4): 463-468
45. Yamamoto N, Shinagawa K, Hatta T, Itoi E Peripheral-Track and Central-Track Hill-Sachs Lesions: A New Concept of Assessing an On-Track Lesion. Am J Sports Med. 2020 Jan; 48(1):33-38. doi: 10.1177/0363546519886319. Epub 2019 Nov 22.
46. Burkhart S, DeBeer J, Tehrany A, Parten P. Quantifying glenoid bone loss arthroscopically in shoulder instability. Journal of arthroscopic and related surgery. Vol 18, no 5 (may-June), 2002:pp 488-491. DOI: 10.1053/jars.2002.32212
47. Balg F, Boileau P. The instability severity index score. A simple pre-operative score to select patients for arthroscopic or open shoulder stabilisation. J Bone Joint Surg Br. 2007;89:1470– 1477.
48. Ruiz Ibán MA, Asenjo Gismero CV, Moros Marco S, et al. Instability severity index score values below 7 do not predict recurrence after arthroscopic Bankart repair. Knee Surg Sports Traumatol Arthrosc. 2019 Apr 6. doi: 10.1007/s00167-019-05471-w. [Epub ahead of print] PubMed PMID: 30955072.
49. Yamamoto N, Itoi E, Abe H, et al. Effect of an anterior glenoid defect on anterior shoulder stability: a cadaveric study. Am J Sports Med. 2009;37:949–954.
50. Abrams JS. Role of arthroscopy in treating anterior instability of the athlete's shoulder. Sports Med Arthrosc. 2007;15:230–238.
51. Plath JE, Henderson DJH, Coquay J, MD, Dück K, Haeni D, Lafosse L. Does the arthroscopic Latarjet procedure effectively correct "off-track" Hill-Sachs lesions? Am J Sports Med. 2017 Sep 1:363546517728717.doi:10.1177/0363546517728717
52. Miniaci A, Berlet G, Hand C, et al. Segmental humeral head allografts for recurrent anterior instability of the shoulder with large Hill-Sachs defects: a two to 8 year follow up. J Bone Joint Surg Br. 2008;90 (suppl I):86.
53. Purchase RJ, Wolf EM, Hob-good ER, et al. Hill-Sachs ''remplissage'': an arthroscopic solution for the engaging Hill-Sachs lesion. Arthroscopy. 2008;24:723–726.
54. Toro FMD, Melean PMD, Moraga CMD, et al. Remplissage: infraspinatus tenodesis and posterior capsulodesis for the treatment of hill sachs lesions: an all intraarticular technique. Tech Shoulder Elbow Surg. 2008;9:188–192.
55. Bushnell BDMD, Creighton RAMD, Herring MMMD. Hybrid treatment of engaging Hill-Sachs lesions: arthroscopic capsulolabral repair and limited posterior approach for bone grafting. Tech Shoulder Elbow Surg. 2007;8:194–203.
56. Helfet AJ. Coracoid transplantation for recurring dislocation of the shoulder. J Bone Joint Surg Br 1958; 40: 198-202
57. Mead NC, Sweeney HJ. Bristow procedure (letter). Spectator. July 9, 1964
58. Barth J, Boutsiadis A, Neyton L, Lafosse L, Walch G. Can a Drill Guide Improve the Coracoid Graft Placement During the Latarjet Procedure? A Prospective Comparative Study With the Freehand Technique. Orthop. J. Sports Med. 2017 Oct;5(10):232596711773421. doi:10.1177/2325967117734218

59. Lafosse L, Boyle S. Arthroscopic Latarjet procedure. J Shoulder Elbow Surg. 2010;19:2-12
60. Boileau P, Mercier N, Roussanne Y, Thelu C.E, Old J. Arthroscopic Bankart-Bristow-Latarjet
procedure: the development and early results of a safe and reproducible technique.
Arthroscopy. 2010, 26,11:1434-50.
61. Latarjet M. A propos du traitement des luxations récidivants de l'epaule. Lyon Chir 1954; 49:
994-1003
62. May VR. A modified Bristow operation for anterior recurrent dislocation of the shoulder. J
Bone Joint Surg Am 1970; 52: 1010-16.
63. Patte D, Bernageau J, Bancel P. The anteroinferior vulnerable point of the glenoid rim. In:
Bateman, Welsch ed. Surgery of the shoulder. New York: Marcel Dekker, 1985: 94-9.
64. de Beer JF, Roberts C. Glenoid bone defects–open latarjet with congruent arc modification.
Orthop Clin North Am. 2010;41 (3):407–15.
65. Allain J, Goutallier D, Glorion C. Long-term results of the Latarjet procedure for the
treatment of anterior instability of the shoulder. J Bone Joint Surg Am. 1998;80:841–852.
66. Hovelius L, Sandström B, Olofsson A, Svensson O, Rahme H. The effect of capsular repair,
bone block healing, and position on the results of the Bristow-Latarjet procedure (study III): long-term follow-up in 319 shoulders. J Should Elb Surg. 2012;21(5):647– 60.
67. Cerciello S, Edwards TB, Walch G. Chronic anterior glenohumeral instability in soccer players: results for a series of 28 shoulders treated with the Latarjet procedure. J Orthop Traumatol. 2012;13 (4):197–202.
68. Neyton L, Young A, Dawidziak B, et al. Surgical treatment of anterior instability in rugby union players: clinical and radiographic results of the Latarjet-Patte procedure with minimum 5-year follow-up. J Should Elb Surg. 2012 May 5.
69. Hart R, Sváb P, Krejzla J. Modified Latarjet procedure for recurrent shoulder dislocation in elderly patients. Acta Chir Orthop Traumatol Cech. 2010;77(2):105–11.
70. Schmid SL, Farshad M, Catanzaro S, Gerber C. The Latarjet procedure for the treatment of recurrence of anterior instability of the shoulder after operative repair: a retrospective case series of fortynine consecutive patients. J Bone Joint Surg. 2012;94(11):e75.
71. Boileau P, Mercier N, Roussanne Y, Thélu CÉ, Old J. Arthroscopic Bankart-Bristow-Latarjet procedure: the development and early results of a safe and reproducible technique. Arthroscopy. 2010;26(11):1434–50.
72. Warner JJ, Gill TJ, O'Hollerhan JD, et al. Anatomical glenoid reconstruction for recurrent anterior glenohumeral instability with glenoid deficiency using an autogenous tricortical iliac crest bone graft. Am J Sports Med. 2006;34:205–212.
73. Gebhard, F., Dragees, M., Steinmann, R., Hoellen, I. & Hartel, W. Functional outcome of Eden-Hybinette-Lange operation in post-traumatic recurrent shoulder dislocation. Der Unfallchirurg 100, 770-775 (1997).
74. Auffarth A, Schauer J, Matis N, et al. The J-bone graft for anatomical glenoid reconstruction in recurrent posttraumatic anterior shoulder dislocation. Am J Sports Med. 2008;36: 638– 647.
75. Provencher MT, Ghodadra N, LeClere L, et al. Anatomic osteochondral glenoid reconstruction for recurrent glenohumeral instability with glenoid deficiency using a distal tibia allograft. Arthroscopy. 2009;25:446–452.

76. Boileau P, Duysens C, Saliken D, Lemmex DB, Bonnevialle N. All-arthroscopic, guided Eden-Hybbinette procedure using suture-button fixation for revision of failed Latarjet. J Shoulder Elbow Surg 2019; 28, e377–e388.
77. Trillat A. Treatment of recurrent dislocation of the shoulder: Technical considerations. Lyon Chir 1954;49: 986-993.
78. Valenti P, Maroun C, Schoch B, Ordoñez S, Werthel JD. Arthroscopic Trillat Coracoid Transfer Procedure Using a Cortical Button for Chronic Anterior Shoulder Instability. Arthrosc Tech. 2019 Jan 28;8(2):e199-e204. doi:10.1016/j.eats.2018.10.013. eCollection 2019 Feb
79. Regan Jr WD, Webster-Bogaert S, Hawkins RJ, Fowler PJ. Comparative functional analysis of the Bristow, Magnuson- Stack, and Putti-Platt procedures for recurrent dislocation of the shoulder. Am J Sports Med. 1989;17:42–8.
80. Weber BG, Simpson LA, Hardegger F. Rotational humeral osteotomy for recurrent anterior dislocation of the shoulder associated with a large Hill-Sachs lesion. J Bone Joint Surg. 1984;66:1443–50.
81. Miniaci A, Berlet G. Recurrent anterior instability following failed surgical repair: Allograft reconstruction of large humeral head defects. J Bone Joint Surg Br. 2001;83 Suppl 1:19–20.
82. Wolf EM, Pollack M, Smalley C. Hill-Sachs "Remplissage:" An arthroscopic solution for the engaging Hill-Sachs lesion. Arthroscopy. 2007;23:e1–2.
83. Kazel MD, Sekiya JK, Greene JA, Bruker CT. Percutaneous correction (humeroplasty) of humeral head defects (Hill-Sachs) associated with anterior shoulder instability: a cadaveric study. Arthroscopy. 2005;12:1473–8.
84. Re P, Gallo RA, Richmond JC. Transhumeral head plasty for large Hill-Sachs lesions. Arthroscopy. 2006;22:e1–4.
85. Connolly JF. Humeral head defects associated with shoulder dislocation: their diagnostic and surgical significance. Instr Course Lect. 1972;21:42–54.
86. Purchase RJ, Wolf EM, Hobgood ER, Pollock ME, Smalley CC. Hill-Sachs "remplissage": an arthroscopic solution for the engaging hill-sachs lesion. Arthroscopy. 2008;24:723–6.
87. Koo SS, Burkhart SS, Ochoa E. Arthroscopic double-pulley remplissage technique for engaging Hill-Sachs lesions in anterior shoulder instability repairs. Arthroscopy. 2009;25(11):1343–8.
88. Nourissat G, Kilinc AS, Werther JR, Doursounian L. A prospective, comparative, radiological, and clinical study of the influence of the "remplissage" procedure on shoulder range of motion after stabilization by arthroscopic Bankart repair. Am J Sport Med. 2011;39(10):2147-52.
89. Franceschi F, Papalia R, Rizzello G, et al. Remplissage repair-new frontiers in the prevention of recurrent shoulder instability: A 2-year follow-up comparative study. Am J Sports Med. 2012; 40(11):2462-9.
90. Elkinson I, Giles JW, Faber KJ, et al. The effect of the remplissage procedure on shoulder stability and range of motion: an in vitro biomechanical assessment. J Bone Joint Surg. 2012;94 (11):1003–12.
91. Boileau P, O´Shea K, Vargas P, et al. Anatomical and functional results after arthroscopic Hill-Sachs remplissage. J Bone Joint Surg. 2012;94(7):618-26.
92. Ma R, Brimmo OA, Li X, Colbert L. Current concepts in rehabilitation for traumatic anterior shoulder instability. *Curr Rev Musculoskelet Med* 2017;10:499-506.
93. Kibler WB. Management of the scapula in glenohumeral instability. *Tech Shoulder Elbow Surg* 2003;4:89:89-93.
94. Gibson J, Kerss J, Morgan C, Brownson P. Accelerated rehabilitation after arthroscopic Bankart repair in professional footballers. *Shoulder Elbow* 2016;8(4):279-286.

95. Kim SH,Ha KI, Jung MW et al. Accelerated rehabilitation after arthroscopic Bankar repair for selected cases: a prospective randomized clinical study. *Arthroscopy* 2003;19(7):722-731.

SECHC

FIGURAS

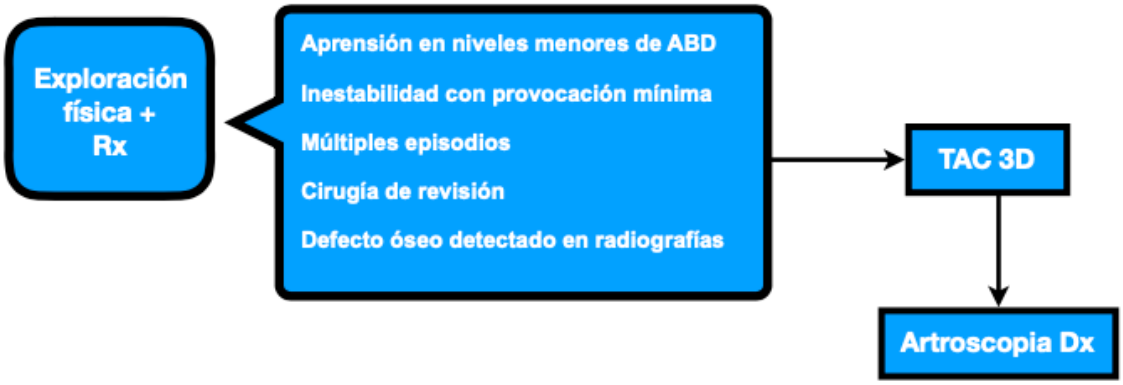

Figura 1. Evaluación de la inestabilidad con defecto óseo.

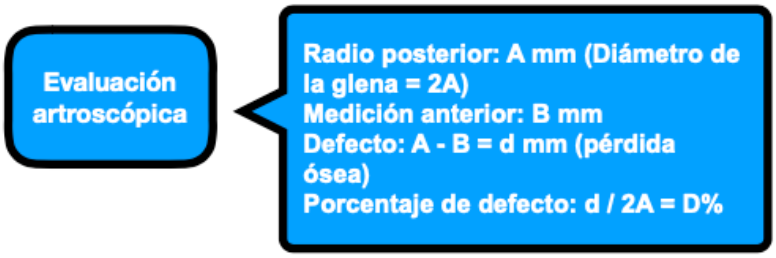

Figura 2. Medición artroscópica del defecto óseo de glena

Figura 3. Transferencia de coracoides fijado en glena anterior con un tornillo.
Ruci V, Duni A, Cake A, et al. Bristow-Latarjet Technique: Still a Very Successful Surgery for Anterior Glenohumeral Instability - A Forty Year One Clinic Experience. Open Access Maced J Med Sci. 2015 Jun 15; 3(2): 310–314.)

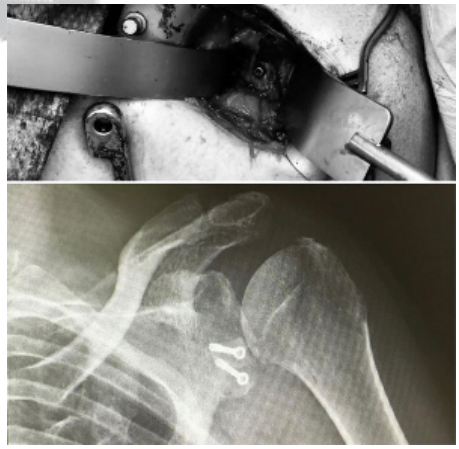

Figura 4. Procedimiento de Latarjet abierto con tornillos canulad

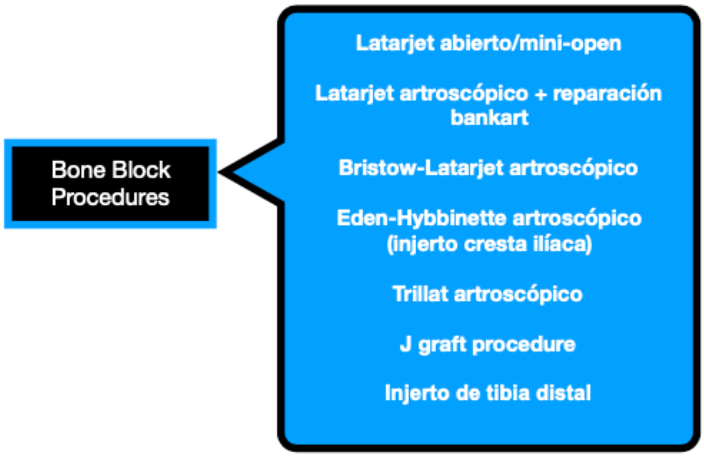

Figura 5. Algunos procedimientos de bloque óseo descritos para el manejo de inestabilidad con defecto óseo

SECHG

TABLAS

GRUPO	DEFECTO GLENA	HILL-SACHS	TRATAMIENTO
1	<25%	"On-track"	Reparación Bankart artroscópico
2	<25%	"Off-track"	Reparación Bankart artroscópico y remplissage
3	≥ 25%	"On-track"	Latarjet
4	≥ 25%	"Off-track"	Latarjet +/- procedimiento sobre el defecto humeral (remplissage o injerto) según el enganchamiento del Hill-Sachs tras el Latarjet

Tabla 1. Esquema de tratamiento de defectos óseos en inestabilidad glenohumeral anterior.
Adaptado de: Di Giacomo G, Itoi E, Burkhart S. Evolving Concept of Bipolar Bone Loss and the Hill-Sachs Lesion: From "Engaging/Non-Engaging" Lesion to "On-Track/Off-Track" Lesion. Arthroscopy. 2014; 30(1):90-8.

	Semana	Objetivo	Ejercicios
Fase 1	0-3	Proteger la integración de defectos óseos reparados.	Movilización activa y activo-asistida de codo, muñeca y dedos. Inicio de abducción en plano escapular. Inicio rotación externa sin superar 30-40o de abducción.
Fase 2	4-9	Inicio de movilización activa. Retirar cabestrillo.	4-6 semana: -Rotación interna pasiva 0-45o (abducción a 30o) -Rotación externa pasiva 0-45o (plano escapular) 7-9a semana: -Movilización pasiva en flexión anterior y abducción completa (plano escapular) -Movilización pasiva en rotación interna y externa según tolerancia. -Movilización activa según progresión se movilización pasiva.
Fase 3	10-15	Fortalecimiento.	Fortalecimiento de músculos subescapular, bíceps braquial, pectoral mayor y menor. Rango articular completo pasivo y activo.
Fase 4	Desde 16	Función sin dolor.	Fortalecimiento en movimientos por encima de 90o. Levantamiento de peso, incluyendo con codo en flexión de 90o.

Tabla 2. Manejo postoperatorio y protocolo de rehabilitación.