Epidemiología

Las fracturas de húmero corresponden al 5-8 % de todas las fracturas que afectan a la extremidad superior, y más concretamente las diafisarias de húmero al 3% del global de los huesos largos. La incidencia de las fracturas diafisarias de húmero es aproximadamente del 13 por 100.000 personas año. Con una incidencia dependiente de la edad y sexo, con dos picos de distribución, uno en varones entre 20 y 30 años, y un segundo pico en mujeres entre 60 y 70 años(1).

Anatomía

La diáfisis de húmero se extiende desde el borde superior de la inserción del pectoral mayor hasta la cresta supracondilea distalmente. La diáfisis humeral es cilíndrica en su zona proximal y de una forma más triangular en su tercio distal. Tres bordes nos dividen el húmero en tres superficies. El borde anterior, se extiende entre el troquiter a la fosa coronidea, el borde medial desde el troquiter hasta la zona medial de la cresta supracondilea, y el borde lateral desde la zona posterior del troquiter hasta la zona lateral de la cresta supracondilea. La cara anteromedial forma el suelo del surco bicipital. La cara posterior contiene el canal de torsión del nervio radial.
Los septos intermusculares mediales y laterales dividen el brazo en el compartimento anterior y posterior. Los músculos bíceps braquial, el coracobraquial, braquial y el anconeo, así como, la arteria y vena braquial, y el nervio musculocutáneo, mediano y cubital se localizan en el compartimento anterior. El músculo tríceps braquial y el nervio radial se sitúan en el compartimento posterior.

Examen físico

Antecedente de traumatismo directo sobre el brazo tras caída o accidente de tráfico, o indirecto por caída sobre la mano extendida, o por contracción muscular brusca en deportistas lanzadores.
Previa a la realización de una exploración física se debe priorizar la naturaleza del evento traumático. Traumatismo aislado del brazo en un paciente consciente nos permite centrar la exploración del húmero, sin embargo, en el contexto de un traumatismo de alta energía deberemos seguir los preceptos del ATLS (Advanced Trauma and Life Support).
Exploración física con dolor, inflamación, tumefacción, hematoma y deformidad que dependerá del grado de desplazamiento y localización de la fractura. Las partes blandas de los diferentes compartimentos del brazo y antebrazo deben ser evaluados, y la posibilidad de un síndrome compartimental debe ser valorado. La articulación del hombro y el codo deben ser exploradas. Abrasiones, laceraciones, o heridas puntiformes en el brazo deben hacer sospechar la presencia de una fractura abierta.
Fundamental valorar el estado neurovascular distal a diferentes niveles constatando el pulso radial y la integridad sensitiva motora de los nervios mediano, radial y cubital.

Radiología

La evaluación radiográfica básica debe incluir dos proyecciones tomadas a 90º, con la articulación del codo y del hombro incluidas en ambas. Si se sospecha la presencia de una fractura patológica se solicitará una TAC y/o RNM y una gammagrafía.
En casos de lesión vascular realizaremos eco-doppler, angiografía y medición de la presión compartimental. En casos de lesión nerviosa solicitaremos un electromiograma.

Clasificación

La clasificación más comúnmente usada para las fracturas diafisarias de húmero es la conjunta de la OTA/AO, que es una modificación de la clasificación de Müller AO para fracturas de huesos largos. Los tres tipos fundamentales se denominan en simples, en cuña o complejas. Estos a su vez se subdividen en función del patrón de la fractura. Esta clasificación ha demostrado tener una concordancia moderada interobservador, y alta intraobservador.

Tratamiento

Tratamiento conservador

Muchos cirujanos ortopédicos y traumatólogos consideran el manejo conservador de las fracturas diafisarias de húmero como el tratamiento de elección en el caso que cumplan los criterios de menos de 30º de varo, 20º de angulación anteroposterior, y 15º rotación interna.
En 1966, Klenerman(2) revisó 32 pacientes con fracturas diafisarias de húmero, y consideró que una angulación anterior de 20º, o un varo de 30º, como los límites aceptables de deformidad para que clínicamente fueran evidentes, aunque sin variaciones en la función. Estos valores radiográficos siguen considerándose como válidos a la hora de plantearse un tratamiento con una inmovilización, añadiéndose además los límites de 30º de deformidad en valgo, 15º de deformidad rotacional y 3 cm de acortamiento como tolerables. Sin embargo, estos parámetros carecen de evidencia científica demostrada con estudios de alto nivel.
La mayor parte de los estudios no han evidenciado una asociación entre los grados de deformidad y la respuesta funcional de la extremidad. Shields(3) no ha encontrado una asociación comparando unas deformidades residuales de 0 y 18º en el plano sagital, y de 2º y 27º en el plano coronal, con las escalas de valoración funcional.
Anterior a 1977, cuando Sarmiento(4) describió los yesos funcionales para las fracturas diafisarias del húmero, la inmovilización de estas fracturas se realizaba con férulas de escayola, yesos colgantes, modificaciones del vendaje de Velpau y otras variantes. Este tipo de inmovilizaciones son relativamente eficientes en mantener el alineamiento hasta la consolidación de la fractura, sin embargo, al inmovilizar las articulaciones adyacentes del hombro y codo presentaban efectos contraproducentes como la limitación para las actividades de la vida diaria o la rigidez consecuente de estas articulaciones.
Sarmiento desarrollo su tratamiento como una solución para obtener una consolidación de la fractura manteniendo la función articular. Se demostró que la ausencia de inmovilizaciones rígidas favorecía la formación de un callo de mejor calidad, y que las fuerzas musculares del brazo controlan las fuerzas angulares y rotacionales. Por el contrario, las fuerzas de acortamiento dependen más del patrón de la fractura, y son más difícil de controlar con los yesos funcionales. Se requiere un estricto seguimiento de estos pacientes para una adecuada evolución.
El tratamiento de las fracturas diafisarias de húmero es un proceso progresivo. Inicialmente en el día del traumatismo la fractura se inmoviliza con una férula braquial de escayola. A los 10-15 días, una vez pasada la fase aguda y las partes blandas están en unas condiciones adecuadas, se coloca un yeso funcional moldeado durante 3 semanas. Pasadas estas tres semanas con yeso funcional, se comprueba la estabilidad del foco de fractura, y en el caso de que este sea adecuado se pasa a una órtesis de termoplástico, que sólo se autorizará retirarse para el aseo personal, y se mantendrá durante otras 6 semanas más o hasta la confirmación de la consolidación ósea.
Los resultados de los yesos funcionales se han considerado tradicionalmente favorables. Sarmiento(5) en una serie de 620 pacientes describió una tasa de no-unión de un 2% en fracturas cerradas y del 6% de las fracturas abiertas. El 87% de los pacientes tenían menos de 16º de angulación en varo en el momento de la consolidación, y solo un 2% presentaban más

de 25º de angulación en varo. Por otro lado, Papasoulis(6) en una revisión de la literatura sobre el tratamiento conservador de este tipo de fracturas describió que las tasas de consolidación en los diferentes estudios variaban desde el 77,4% al 100%.
Evaluando los resultados funcionales comparando el tratamiento quirúrgico y el conservador no se han establecido diferencias. Matsunaga(7) en un estudio randomizado describe una tasa de no-unión del 0% en el grupo quirúrgico y del 15% en el grupo conservador, con leves diferencias funcionales a los 6 meses en la escala DASH, sin diferencias en las escalas SF-36, EVA o Constant. Denard(8) en una serie con 150 pacientes intervenidos y 63 pacientes tratados de forma conservadora, han demostrado una tasa de no-unión del 8,7% en el grupo quirúrgico, y del 20,6% en el conservador, con unas tasas respectivas de malunión del 1.3% y del 12.7% respectivamente. Los rangos de movilidad, tiempo de consolidación y escalas funcionales no presentaban diferencias significativas.
Evaluando los diferentes casos de no-unión, parece que es más probable que esta se desarrolle en las fracturas transversas. Ekholm(9) refirió una tasa de no-unión del 18% en las fracturas tipo A, 4% en tipo B y 0% en el tipo C.
Comparando la localización de la fractura parece evidente que la tasa de no-unión es más alta en el tercio proximal de la diáfisis en comparación de los otros dos tercios distales, más aún en fracturas con trazo oblicuo. Esto puede ser debido a la tracción que ejercen el músculo deltoides y el pectoral, así como la interposición muscular en el foco de fractura. Las fracturas del tercio distal de la diáfisis humeral aparentemente presentan una mayor tasa de consolidación, sin embargo, se le achaca un mayor riesgo de deformidad en varo o posibilidad de generar rigidez en el codo. Esto que se refleja en los diferentes estudios, no alcanza niveles significativos, y no presenta una incidencia en las escalas funcionales(10).
En el tercio distal del humero, el nervio radial perfora el tabique intermuscular lateral, y es aquí donde el nervio radial se encuentra cerca del hueso del húmero y, en consecuencia, corre el riesgo de lesiones por el contacto óseo y por la sujeción que imparte el tabique intermuscular en caso de que se produzca una fractura, según lo descrito por Holstein-Lewis. Se describe la fractura de Holstein-Lewis como aquella fractura diafisaria oblicua del extremo distal con afectación del nervio radial(11). Las fracturas oblicuas del extremo distal representan el 7.5% de todas las fracturas, y las parálisis de nervio radial se encontró en 22% de los casos, en contraste con 8% encontrada en el resto de las fracturas. Se encontró que todas las fracturas tipo Hostein-Lewis con parálisis del nervio radial se recuperaron satisfactoriamente, hayan sido tratadas con o sin cirugía. y se sugiere que la indicación de exploración primaria es relativa, en contraste con las indicaciones originales de Holstein-Lewis(12). Sigue existiendo controversia sobre la actitud ante la lesión del nervio radial. Se establece la indicación de exploración del nervio radial en los casos de fracturas abiertas, fracturas cerradas que no obtiene una adecuada reducción y requieren de reducción abierta y osteosíntesis, politraumas y fracturas con compromiso vascular. La indicación más aceptada es la actitud expectante con una tasa de recuperación del 80% a los 6 meses, aunque hay cirujanos que preconizan la exploración precoz del nervio para tener la posibilidad de una reparación primaria(13).

Tratamiento quirúrgico

La opción quirúrgica es una opción en diversos supuestos: aquellos casos que no se consiga una alineación aceptable bajo maniobras de manipulación cerrada, en fracturas abiertas o cuando la situación de las partes blandas no haga aceptable el uso de una órtesis , en fracturas por arma de fuego de alta energía, asociadas a lesiones vasculares o del plexo braquial, cuando se evidencie una parálisis del nervio radial secundaría a la manipulación cerrada, en fracturas patológicas, fracturas que afecten a alguna superficie articular o que formen parte de un hombro o codo flotante(14).

Muchos cirujanos ortopédicos consideran la reducción abierta y osteosíntesis con placas el método de fijación de elección. Entre sus ventajas se encuentra la variabilidad de vías de abordaje disponibles en función de la localización y patrón del trazo de fractura, estado de las partes blandas o necesidad de abordar el nervio radial.

El abordaje anteromedial es una extensión distal del abordaje deltopectoral a lo largo del borde lateral del músculo bíceps. Una vez desplazado el bíceps a medial, el abordaje incide el musculo braquial entre sus tercios medial y lateral, permitiendo acceder a la diáfisis humeral en su zona proximal y media. El nervio antebraquial lateral debe ser protegido en la zona distal cuando aparece entre el músculo bíceps y braquial, así como el nervio radial que se sitúa entre el musculo braquial y el braquiradialis.

Para fracturas distales un abordaje posterior en más ventajoso para facilitar el acceso a la diáfisis humeral, paleta humeral y codo. Este abordaje posterior permite visualizar el nervio radial en su zona superior a nivel de la cara posterior del húmero en el momento que sale de su canal de torsión y alcanza el septo intermuscular. La disección profunda se puede realizar a través de la musculatura del tríceps, a través de la cabeza larga y lateral, que permite una visualización de 76% del humero, o con abordaje paratricipital que permite una visualización del 55% del humero distal. Si se procede a levantar y reflejar la musculatura del tríceps a medial se permite una visualización de casi del 94% de humero.

Existe diversas opciones de construcción para realizar la fijación de estas fracturas con placas. Lo más común es el uso de placas rectas de grandes fragmentos, sin embargo, en ocasiones pequeñas placas e incluso placas de minifragmentos pueden tener su utilidad, así como el uso de técnicas mínimamente invasivas(15). El objetivo es obtener una reducción directa con una fijación estable y rígida. Pequeños fragmentos óseo pueden ser estabilizados con tornillos de pequeños fragmentos añadidos. Cuando existe una intensa conminución que no permite una adecuada reducción, el segmento puede ser puenteado, e incluso si existe pérdida ósea o fragmentos desvitalizados se puede plantear un acortamiento del húmero, que suele ser mejor tolerado que en el miembro inferior, aunque puede generar debilidad muscular.

Recientemente existen estudios biomecánicos (16, 17) sobre las bondades de usar doble placa en el húmero. Mejoran la estabilidad de la fractura, a la vez que permiten una fijación provisional que ayuda a la reducción. Esto permitiría una movilización precoz que mejoraría el pronóstico de las fracturas. Por otro lado, el uso de tornillos roscados a la placa no ha demostrado ser tan beneficioso como en fracturas periarticulares ya que aparentemente no ofrecen ventajas biomecánicas ni aumentan la estabilidad en huesos osteoporóticos.

El uso de clavos intramedulares aporta la ventaja que al realizar una reducción indirecta se respeta el aporte vascular perióstico de los fragmentos óseos, y no se altera la biología del callo de fractura. Clásicamente se ha demostrado que el uso de dispositivos no bloqueados (agujas Kirschner, clavos Ender o Hackettal) al no controlar las fuerzas rotacionales no han presentado unos resultados satisfactorios, sin embargo, el uso de clavos bloqueados/encerrojados han demostrados similares tasas de consolidación y que las placas, con igual tasa de complicaciones, incluida la lesión del nervio radial(18).

Las desventajas del uso de clavos se asociación a la presencia de mayor tasa de dolor residual en el hombro, como una mayor tasa de reintervenciones. El dolor residual del hombro esta condicionado por la entrada del clavo a través del manguito rotador. Para evitar esta

complicación se han descrito variación de entradas y métodos de abordaje. Una opción sería usar clavos de introducción retrograda desde zona supracondílea, los cuales también han presentado complicaciones de movilidad del codo(19).
Zhao(20) en una revisión sistemática no encontró diferencias en el manejo de estas fracturas comparando estudios de tratamiento con placa y clavo, ni en tasas de no unión, ni en resultados funcionales, ni en lesiones del nervio radial. Sólo hacía referencia a la presencia de dolor residual en el hombro y mayor tasa de reintervenciones con los clavos. Estas mismas conclusiones han sido confirmadas con revisiones sistemáticas recientes, con un descenso en la tasa de complicaciones de los clavos intramedulares(21).
El uso de fijador externo se considera como buena opción en caso de politraumatizados, fracturas bilaterales, y fracturas con gran conminución o lesión de partes blandas. Es importante la precaución al colocar los pines de no lesionar las estructuras vasculonerviosas, especialmente el nervio radial, recomendándose incluso la visualización directa del nervio al colocar los pines distales.

SECHO

Yeso Funcional Brace

Material:

- Vendaje tubular elástico para incluir la extremidad afecta, y poderse anudar en axila contralateral.
- Papel elástico.
- Vendas algodonadas.
- Vendas de yeso de 10 cm.

Técnica:

1. Confeccionar una férula en U de escayola con longitud desde la axila contorneando el codo hasta el acromion.
2. Proteger la piel con vendaje tubular que se fija anudándose en axila contralateral.
3. Proteger prominencias óseas con una capa de vendaje algodonado.
4. Con el papel elástico comprimir el brazo desde el codo hasta el hombro. El papel resiste hasta unos 40 mm de mercurio, y permite exprimir el edema de la piel.
5. Colocar la férula en U en el brazo, y vendar con las vendas de yeso circular tensando hasta que el yeso hace prominencia en las celdas de la maya de gasa. Usar tantas vendas de gasa como sea necesario para obtener un estuche de paredes rígidas.
6. Moldeado del yeso en la cara lateral y medial presionando ligeramente a lo largo de todo el brazo, contrarrestando la tensión del deltoides y pectoral, dando lugar a una forma rectangular.
7. Recortar el yeso en la cara anterior del codo permitiendo la flexión activa y pasiva con un rango de 90-120º. En la cara posterior recortar hasta olécranon para permitir la extensión completa. En las fracturas de tercio distal de húmero en la parte distal se debe incluir la porción proximal del antebrazo en el codo flexionado a 90º. Se moldea marcando los relieves de los músculos bíceps y braquial, y ambos lados del tríceps. El resto del antebrazo queda libre y se marcan los perfiles de la masa supinadora.

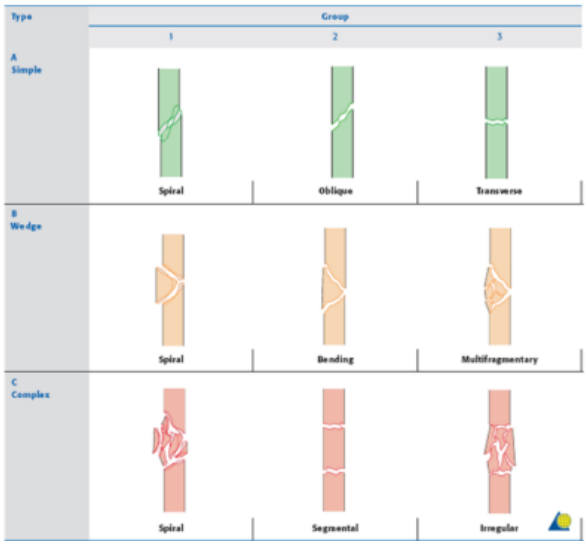

Figure 2 Arbeitsgemeinschaft für Osteosynthesefragen (AO)/Orthopaedic Trauma Association (OTA) classification of diaphyseal fractures. (Reproduced with permission from AO Surgery Reference, www.aosurgery.org. Copyright by AO Foundation, Switzerland.)

(14)

1. Clement ND. Management of Humeral Shaft Fractures; Non-Operative Versus Operative. Arch Trauma Res. 2015;4(2):e28013.
2. Klenerman L. Fractures of the shaft of the humerus. J Bone Joint Surg Br. 1966;48(1):105-11.
3. Shields E, Sundem L, Childs S, Maceroli M, Humphrey C, Ketz JP, et al. The impact of residual angulation on patient reported functional outcome scores after non-operative treatment for humeral shaft fractures. Injury. 2016;47(4):914-8.
4. Sarmiento A, Kinman PB, Galvin EG, Schmitt RH, Phillips JG. Functional bracing of fractures of the shaft of the humerus. J Bone Joint Surg Am. 1977;59(5):596-601.
5. Sarmiento A, Horowitch A, Aboulafia A, Vangsness CT, Jr. Functional bracing for comminuted extra-articular fractures of the distal third of the humerus. J Bone Joint Surg Br. 1990;72(2):283-7.
6. Papasoulis E, Drosos GI, Ververidis AN, Verettas DA. Functional bracing of humeral shaft fractures. A review of clinical studies. Injury. 2010;41(7):e21-7.
7. Matsunaga FT, Tamaoki MJ, Matsumoto MH, Netto NA, Faloppa F, Belloti JC. Minimally Invasive Osteosynthesis with a Bridge Plate Versus a Functional Brace for Humeral Shaft Fractures: A Randomized Controlled Trial. J Bone Joint Surg Am. 2017;99(7):583-92.
8. Denard A, Jr., Richards JE, Obremskey WT, Tucker MC, Floyd M, Herzog GA. Outcome of nonoperative vs operative treatment of humeral shaft fractures: a retrospective study of 213 patients. Orthopedics. 2010;33(8).
9. Ekholm R, Adami J, Tidermark J, Hansson K, Tornkvist H, Ponzer S. Fractures of the shaft of the humerus. An epidemiological study of 401 fractures. J Bone Joint Surg Br. 2006;88(11):1469-73.
10. Ali E, Griffiths D, Obi N, Tytherleigh-Strong G, Van Rensburg L. Nonoperative treatment of humeral shaft fractures revisited. J Shoulder Elbow Surg. 2015;24(2):210-4.
11. Holstein A, Lewis GM. Fractures of the Humerus with Radial-Nerve Paralysis. J Bone Joint Surg Am. 1963;45:1382-8.
12. Jawa A, McCarty P, Doornberg J, Harris M, Ring D. Extra-articular distal-third diaphyseal fractures of the humerus. A comparison of functional bracing and plate fixation. J Bone Joint Surg Am. 2006;88(11):2343-7.
13. Wang J, Leung D, Chow W, Chang J, Wong JW. Target screening of 105 veterinary drug residues in milk using UHPLC/ESI Q-Orbitrap multiplexing data independent acquisition. Anal Bioanal Chem. 2018.
14. Updegrove GF, Mourad W, Abboud JA. Humeral shaft fractures. J Shoulder Elbow Surg. 2017.
15. Hu X, Xu S, Lu H, Chen B, Zhou X, He X, et al. Minimally invasive plate osteosynthesis vs conventional fixation techniques for surgically treated humeral shaft fractures: a meta-analysis. J Orthop Surg Res. 2016;11(1):59.
16. Karakasli A, Basci O, Ertem F, Sekik E, Havitcioglu H. Dual plating for fixation of humeral shaft fractures: A mechanical comparison of various combinations of plate lengths. Acta Orthop Traumatol Turc. 2016;50(4):432-6.
17. Kosmopoulos V, Nana AD. Dual plating of humeral shaft fractures: orthogonal plates biomechanically outperform side-by-side plates. Clin Orthop Relat Res. 2014;472(4):1310-7.
18. Gottschalk MB, Carpenter W, Hiza E, Reisman W, Roberson J. Humeral Shaft Fracture Fixation: Incidence Rates and Complications as Reported by American Board of Orthopaedic Surgery Part II Candidates. J Bone Joint Surg Am. 2016;98(17):e71.
19. Ruffilli A, Traina F, Pilla F, Fenga D, Faldini C. Marchetti Vicenzi elastic retrograde nail in the treatment of humeral shaft fractures: review of the current literature. Musculoskelet Surg. 2015;99(3):201-9.
20. Zhao JG, Wang J, Wang C, Kan SL. Intramedullary nail versus plate fixation for humeral shaft fractures: a systematic review of overlapping meta-analyses. Medicine (Baltimore). 2015;94(11):e599.
21. Dilisio MF, Nowinski RJ, Hatzidakis AM, Fehringer EV. Intramedullary nailing of the proximal humerus: evolution, technique, and results. J Shoulder Elbow Surg. 2016;25(5):e130-8.