CASPULITIS ADHESIVA, HOMBRO CONGELADO

DEFINICION

La capsulitis adhesiva primaria u hombro congelado es un proceso caracterizado por pérdida progresiva de la movilidad glenohumeral activa y pasiva.

En 1872 Duplay denominó "periartritis escapulohumeral" a este proceso, relacionándolo con la inflamación de la bursa subacromial. Posteriormente Codman acuñó el término "hombro congelado" en 1934 para describir los cambios degenerativos a nivel de manguito rotador e inflamación / adherencias de la bursa subacromial y diferenciando el proceso de las tendinitis calcificantes. Lippmann (1943) apoyó muchas de las observaciones de Codman, pero consideró que la periartritis u hombro congelado era consecuencia de la inflamación de la porción larga del bíceps con la formación de adherencias del tendón en su corredera. Denominó al proceso tenosinovitis bicipital comparándola con la tenosinovitis de De Quervain de la muñeca. En 1945, Neviaser utilizó el término "capsulitis adhesiva" al reconocer cambios patológicos en la cápsula articular y suponer que la cápsula articular se "pegaba" al húmero -de ahí el término adhesiva -, proponiendo manipulaciones y rotaciones para "despegar" la cápsula articular del húmero. Neer (1) identificó una contractura del ligamento coracohumeral como causa del déficit de rotación externa. La causa subyacente de la capsulitis adhesiva se desconoce, aunque se cree que resulta de una combinación de inflamación sinovial y fibrosis capsular. Una definición de consenso por parte de los miembros de la American Shoulder and Elbow Surgeons en 2011 (2) establece una subclasificación de capsulitis adhesiva en sus formas primaria y secundaria. La capsulitis adhesiva primaria se considera idiopática, mientras que la capsulitis adhesiva secundaria se clasifica en tres categorías dependiendo de su asociación o bien con patología intrínseca del hombro, o bien con patología extrínseca al hombro, o con enfermedades sistémicas. Ejemplos de causas intrínsecas de capsulitis adhesiva secundaria serían las calcificaciones, la patología del manguito rotador o del bíceps, que pueden producir rigidez secundaria. Causas extrínsecas son aquellos estímulos nociceptivos externos al hombro pero que se reflejan en el hombro como radiculopatías cervicales (Fig 1), fracturas de húmero o clavícula, cáncer de mama o de la pared torácica, o accidentes cerebrovasculares. Las causas sistémicas serían enfermedades como diabetes, trastornos del tiroides o enfermedad cardiaca. El consenso mayoritario con respecto a la capsulitis adhesiva es que es muy desconocida, en particular en lo que se refiere a su etiología.

INCIDENCIA

El dolor de hombro es frecuente en la población general, con una prevalencia mensual de 18-31% y una prevalencia anual de 5-47% (3) Los diagnósticos más frecuentes son el síndrome subacromial (36%) mialgia (17 %), y capsulitis adhesiva (11%). El síndrome subacromial y la capsulitis adhesiva son los diagnósticos más frecuentes en las personas entre 40-60 años. La incidencia de capsulitis adhesiva idiopática se estima entre 2% y 5% de la población(4). A pesar de esta alta incidencia, el conocimiento sobre su etiología es limitado. Afecta más a pacientes en la edad media de la vida, con mayor frecuencia en mujeres (70%) que hombres (5). Entre el 20 y el 30% de los pacientes con capsulitis en un hombro acaban desarrollando el mismo proceso en el hombro contralateral, aunque raramente acontece en el mismo hombro dos veces(6). Comorbilidades como la diabetes(7), el hipotiroidismo y la enfermedad de Parkinson se han asociado con la capsulitis, siendo la diabetes la que tiene una asociación más fuerte.

ETIOLOGIA

Los siguientes factores de riesgo se han relacionado con capsulitis adhesiva idiopática: diabetes, hipotiroidismo, enfermedades cardiovasculares, síndrome metabólico, inmovilización tras traumatismos o cirugía, accidentes cerebrovasculares, enfermedades autoinmunes, tratamiento del cáncer de mama(8), índice de Masa Corporal (IMC) bajo (9), antecedentes familiares de capsulitis (9),o con el uso de inhibidores de la proteasa en pacientes HIV (10).

El hombro congelado asociado a la diabetes o a los trastornos de tiroides se considera una subcategoría de hombro congelado secundario sistémico.

Los pacientes con diabetes mellitus tienen cinco veces más riesgo de capsulitis adhesiva que la población general. La prevalencia de capsulitis en pacientes diabéticos es del 13,4%. No existe una diferencia significativa en la prevalencia de capsulitis entre los pacientes diabéticos que reciben insulina vs. los que reciben otros tratamientos de su diabetes. Inversamente, entre los pacientes con capsulitis adhesiva la prevalencia de diabetes es del 30%(11).

La prevalencia de hipotiroidismo es significativamente más alta en los pacientes con hombro congelado que en los controles. Además, la elevación sérica de la hormona estimulante del tiroides (TSH) se asocia a hombro congelado bilateral y casos más severos de hombro congelado(12).

Parece existir una cierta predisposición genética para la capsulitis adhesiva (13). Algunos estudios en gemelos han demostrado un incremento del riesgo de capsulitis en gemelos homocigotos de dos o tres veces por encima del riesgo esperado (14).

Algunos estudios sugieren una relación entre capsulitis y enfermedad de Dupuytren; ambas comparten ciertas características: depósitos nodulares de colágeno, formación de bandas fibrosantes y contractura articular (15).

La patología discal cervical también se ha relacionado con la capsulitis, especialmente las hernias de disco cervicales (16, 17).

PATOFISIOLOGÍA

Históricamente, la patología de la capsulitis adhesiva se ha atribuido a estructuras como la bursa subacromial y la cápsula. Según han avanzado las técnicas artroscópicas y microbiológicas, otras estructuras han sido relacionadas con la patogénesis del proceso: principalmente el intervalo rotador, la porción larga de bíceps y el ligamento coracoacromial. Se han identificado marcadores inflamatorios en los tejidos afectados. Citoquinas, como el factor de necrosis tumoral (TNF) alpha, Interleuquina 1 (IL-1), IL-6, o el aumento de los fibroblastos y miofibroblastos sugestivos de proceso fibrótico también han sido identificados(18). Los miofibroblastos son las células patognomónicas del tejido cicatricial contráctil de determinadas enfermedades fibromatosas como el Dupuytren. La presencia de linfocitos Beta, mastocitos y macrófagos también sugiere un componente inmunológico. La mayor parte los procesos patológicos se localizan en la parte anterior del hombro, lo que se correlaciona con las características clínicas de pérdida de rotación externa. Los cambios de fibrosis de la cápsula articular reducen el volumen normal de la cápsula articular (de 28-35 ml en condiciones normales a 5-10 ml en el hombro congelado). El análisis histológico de biopsias de tejido de pacientes con capsulitis adhesivas revela un proceso de inflamación crónica de la cápsula articular. La inflamación y fibrosis capsular de los pacientes con capsulitis adhesiva podría ser la consecuencia de un proceso inflamatorio crónico asociado de bajo grado(19). Los hallazgos patológicos documentados en pacientes con capsulitis adhesiva incluyen: engrosamiento y fibrosis del intervalo rotador, obliteración y fibrosis del receso subescapular (espacio entre el bíceps y el subescapular) neovascularización, incremento de las concentraciones de citoquinas, contracción de la cápsula anterior e inferior (receso axilar), reducción del volumen capsular, contracción y fibrosis del ligamento coracohumeral, proliferación de fibroblastos y miofibroblastos y presencia de proteínas contráctiles. La neovascularización está presente en los estadios iniciales de la enfermedad, habitualmente en el intervalo rotador. Recientemente se ha relacionado el hombro congelado con la bacteria Propionibaterium Acnes, una bacteria Gram positiva anaeróbica aerotolerante difícil de cultivar que es un comensal frecuente en la piel de los hombros y de la región torácica. Puede provocar infecciones cutáneas como acné vulgaris y su papel en infecciones de prótesis de hombro ha sido documentado recientemente. En ocho de 10 biopsias tomadas de artroscopias de pacientes con hombro congelado idiopático en el estadio II, hubo evidencia de P. Acnes(20).

MANIFESTACIONES CLINICAS

En su descripción inicial sobre cuatro pacientes que padecían hombro congelado, Codman en 1934 describió los síntomas y manifestaciones clínicas del proceso: inicio lento e insidioso - aunque algún traumatismo o sobrecarga puede favorecer su aparición -, dolor próximo a la inserción del deltoides, incapacidad para dormir sobre el hombro afectado, elevación dolorosa e incompleta, así como limitación de la rotación externa, y radiografías normales salvo quizás por cambios leves de osteopenia (Fig 2). Añadió que, aunque la etiología permanecía incierta y el proceso era difícil de tratar, con toda probabilidad se acabaría resolviendo.

La capsulitis adhesiva u hombro congelado (frozen shoulder) suele progresar en tres fases:

- Fase inicial inflamatoria (2 a 9 meses): dolor difuso, intenso - especialmente por la noche. Más dolor que rigidez
- Fase intermedia o de (4 a 12 meses): rigidez y restricción importante del rango articular con disminución del dolor (más rigidez que dolor)
- Fase de "deshielo" (thawing), o de resolución: retorno gradual del rango articular y resolución del dolor, siendo la duración media del proceso total de 30 meses

En la historia clínica, los pacientes suelen relatar un dolor progresivo de hombro sin claro desencadenante traumático, de inicio insidioso. El dolor se manifiesta al realizar movimientos del hombro y también por la noche. El dolor suele ser intenso y limitante(21). En contra de la creencia sobre la resolución espontánea del procedimiento, Shaffer indicaba que el 50% de los pacientes diagnosticados con capsulitis adhesiva seguían teniendo dolor y/o rigidez una media de siete años después del inicio de los síntomas.

En la exploración, es importante evaluar la columna cervical para descartar causas de dolor referido. Hay que evaluar el rango articular activo y pasivo del hombro - en los pacientes con capsulitis adhesiva ambos rangos articulares están limitados. La fuerza suele estar conservada, aunque en presencia de dolor la evaluación de la fuerza no siempre es fiable. La exploración neurovascular distal esta conservada.

El dolor de hombro es a veces uno de los síntomas iniciales de la enfermedad de Parkinson (en su descripción original de" parálisis temblorosa" de 1817, los pacientes de James Parkinson describían el dolor articular o" reumatismo" como un síntoma de la enfermedad). En una serie de pacientes con enfermedad de Parkinson(22), los síntomas iniciales del 54% de los pacientes no eran los síntomas típicos de la enfermedad de Parkinson sino síntomas musculoesqueléticos (entre ellos como hombro congelado en el 33% de los casos), lo que provocó un retraso medio en el inicio del tratamiento con dopamina de casi cuatro años.

DIAGNÓSTICO

La capsulitis adhesiva puede ser infriagnosticada tanto como sobrediagnosticada. Aunque los criterios diagnósticos no están claramente establecidos, el paradigma del proceso es la pérdida significativa de rango articular activo y pasivo, especialmente la rotación externa y la elevación. El beneficio de identificar el proceso en sus fases precoces inflamatorias mediante la exploración clínica dirigida (23) es cada vez más evidente ya que con el tiempo la fibrosis se establece y el curso de la enfermedad se prolonga a pesar del tratamiento. Aunque la capsulitis adhesiva u hombro congelado es un diagnóstico principalmente clínico en función de los síntomas, historia y exploración, es importante para establecer el diagnóstico descartar otras causas de dolor y rigidez de hombro como roturas del manguito rotador, artritis, derrame, fracturas ocultas, tumores, lesiones del labrum o artrosis. La radiología simple (radiografías anteroposteriores de hombro en rotación interna y externa y proyección axilar) permite descartar alteraciones óseas como luxación posterior de hombro engranada (como las que pueden ocurrir tras electrocuciones o crisis convulsivas), calcificaciones, o procesos metastásicos. La ecografía puede identificar alteraciones a nivel del intervalo rotador como neovascularización próxima al bíceps en las fases iniciales o engrosamiento del ligamento coracohumeral - esto último también puede ser detectado por la técnica de elastografía mediante ecografía (24). La resonancia magnética se considera el patrón oro de las técnicas de imagen del hombro por su excelente resolución, valoración de partes blandas, resolución multiplanar, así como su naturaleza no invasiva. Se han identificado varios cambios en resonancia magnética de pacientes con capsulitis adhesiva: engrosamiento de la cápsula articular a nivel del receso axilar (Fig 3), obliteración de la grasa subcoracoidea, acortamiento del intervalo rotador, distensión de la bursa subescapular, engrosamiento del ligamento coracohumeral. La resonancia con contraste puede mejorar la valoración del intervalo rotador (25).La resonancia magnética se correlaciona con la situación clínica: la presencia de edema en la cápsula anterior se asocia con pérdida de rotación externa, y el grosor de la cápsula articular en el receso axilar y la altura del receso axilar se correlacionan con la intensidad del dolor (26).

La tomografía de emisión de positrones/ tomografía computarizada (PET/CT) con18 Fluorodeoxiglucosa (^{18}F-FDG PET/CT) permite visualizar cambios inflamatorios en el tejido músculo esquelético; con esta técnica se ha demostrado un incremento de la captación en la región axilar y el intervalo rotador del hombro en pacientes afectados por capsulitis adhesiva (27).

Los estudios analíticos son recomendables para descartar trastornos tiroideos o diabetes.

El diagnóstico diferencial incluye el síndrome subacromial, artrosis glenohumeral o acromioclavicular, patología del manguito rotador, tumores o patología discal cervical.

HISTORIA NATURAL

En los años 1940, se aseveraba que el hombro congelado progresaba de forma auto limitada en tres fases: una fase inflamatoria, una fase de rigidez y una fase de resolución que llegaba a ser completa sin tratamiento. Sin embargo, publicaciones más recientes(28) ponen en duda esta teoría de las fases de recuperación que conduce a una resolución completa sin tratamiento del hombro congelado. Aunque la recuperación espontánea a niveles normales de actividad es posible, y los programas de tratamiento no quirúrgico estándar son una alternativa eficaz a la cirugía en la mayor parte de los casos, la duración media de los síntomas es de hasta 30 meses y los pacientes con factores de riesgo como diabetes mellitus o los que padecen síntomas crónicos o afectación bilateral son más refractarios; estos podrían beneficiarse de cirugía precoz.

TRATAMIENTO

Aunque se considera que la capsulitis adhesiva es un proceso auto limitado, muchos pacientes no terminan de recuperar el rango articular completo o pueden tardar mucho tiempo en hacerlo, por lo que es importante explicar al paciente la evidencia actual sobre su proceso y la historia natural del mismo. No existe un consenso cuanto, al tratamiento óptimo, aunque se suelen aplicar diferentes modalidades en combinación.

La fisioterapia y osteopatía tienen por objetivo estirar o romper la cápsula articular mediante maniobras de estiramiento. Los ejercicios realizados por el fisioterapeuta pueden ser complementados con ejercicios en casa para estirar la cápsula articular con ejercicios de abducción, rotación externa e interna y flexión. Las técnicas de movilización articular tienen efectos beneficiosos los pacientes con capsulitis (29) aunque en algunos casos no son bien tolerados por los pacientes debido al dolor, especialmente en la fase inflamatoria. Las medidas de control del dolor con analgésicos, antiinflamatorios o incluso bloqueo del nervio supraescapular (30) pueden facilitar la fisioterapia. La movilización pasiva continua ha demostrado su utilidad en capsulitis adhesiva en pacientes diabéticos (31)

En base a los reconocidos cambios patológicos observados en el hombro congelado, muchas estrategias de tratamiento tienen por objetivo bajar la inflamación y reducir las adherencias. El tratamiento precoz en las fases iniciales parece disminuir el tiempo de recuperación. Las inyecciones de corticoides vienen siendo utilizados desde hace mucho tiempo, aunque existen algunos efectos adversos como dolor, reacciones vasovagales, incremento de los niveles de glucemia o la naturaleza invasiva de la punción pueden limitar su uso. Las infiltraciones intraarticulares (glenohumerales) con corticoides, asociadas o no a técnicas de hidrodilatación (inyección de volumen adicional para distender la cápsula articular (32, 33)) procuran un alivio significativo de los síntomas durante varias semanas (34-36). Los corticoides son menos eficaces en los pacientes diabéticos y pueden alterar de forma significativa la glucemia por lo que ésta debe ser vigilada durante las primeras horas. Los corticoides también pueden producir interacciones medicamentosas con los antirretrovirales por lo que no deben ser utilizados en pacientes tratados con inhibidores de la proteasa. Las infiltraciones guiadas por técnicas de imagen como escopia (Fig 4) o ecografía (ultrasonidos), son más precisas (37, 38). No se han demostrado efectos adversos significativos como condrolisis en pacientes tratados con infiltraciones aisladas o intermitentes de corticoides con anestésico local (39). Las infiltraciones intraarticulares de ácido hialurónico, solas o en combinación a otras infiltraciones intraarticulares, no parecen aportar un beneficio adicional (40). El beneficio de las inyecciones intraarticulares aumenta cuando se continúa con tratamiento de fisioterapia tras la infiltración. Las manipulaciones bajo anestesia pueden funcionar para estirar o romper la cápsula articular (41). El procedimiento debe ser realizado de forma cuidadosa y secuencial ya que existe el riesgo de fractura de húmero o de producir lesiones tendinosas, especialmente cuando la rigidez es excesiva o de larga duración. Es recomendable una sedación adecuada del paciente además de un bloqueo locoregional (plexo interescalénico) para mantener el efecto analgésico en las primeras horas tras el procedimiento. Estando el paciente en decúbito supino, y con la escápula estabilizada con una de las manos del operador, se realiza una movilización progresiva primero en flexión - elevación y aducción seguido por rotaciones en abducción de forma suave y progresiva (Fig 5). Puede sentirse y oírse la rotura o desgarro de la cápsula articular. La posibilidad de lesiones iatrogénicas después de las movilizaciones bajo anestesia han sido documentadas, incluyendo hemartros, lesiones de slap, roturas de espesor parcial del tendón subescapular, defectos osteocondrales y lesiones del labrum (42).

La cirugía se reserva para pacientes con síntomas graves y de más de 10 a 12 meses de duración. La artrolisis artroscópica consiste en liberar fibrosis en el intervalo rotador (Fig 6) y realizar una sección controlada de la cápsula articular circunferencial (360º) o en lugares concretos de la cápsula según los déficits articulares detectados en la exploración física (Fig 7) (43)

Otras opciones como la inyección de colagenasas para producir una lisis de la cápsula articular están siendo investigadas (44)

SECHC

FIGURAS

Fig 1. Resonancia de columna cervical: cambios de cervicoartrosis y herniación discal paramedial-foraminal izquierda C4-C5 en paciente con capsulitis adhesiva secundaria de causa extrínseca de hombro izquierdo.

Fig 1A: Sagital T1 FSE

Fig 1B: Axial Cube T2

Fig 1A

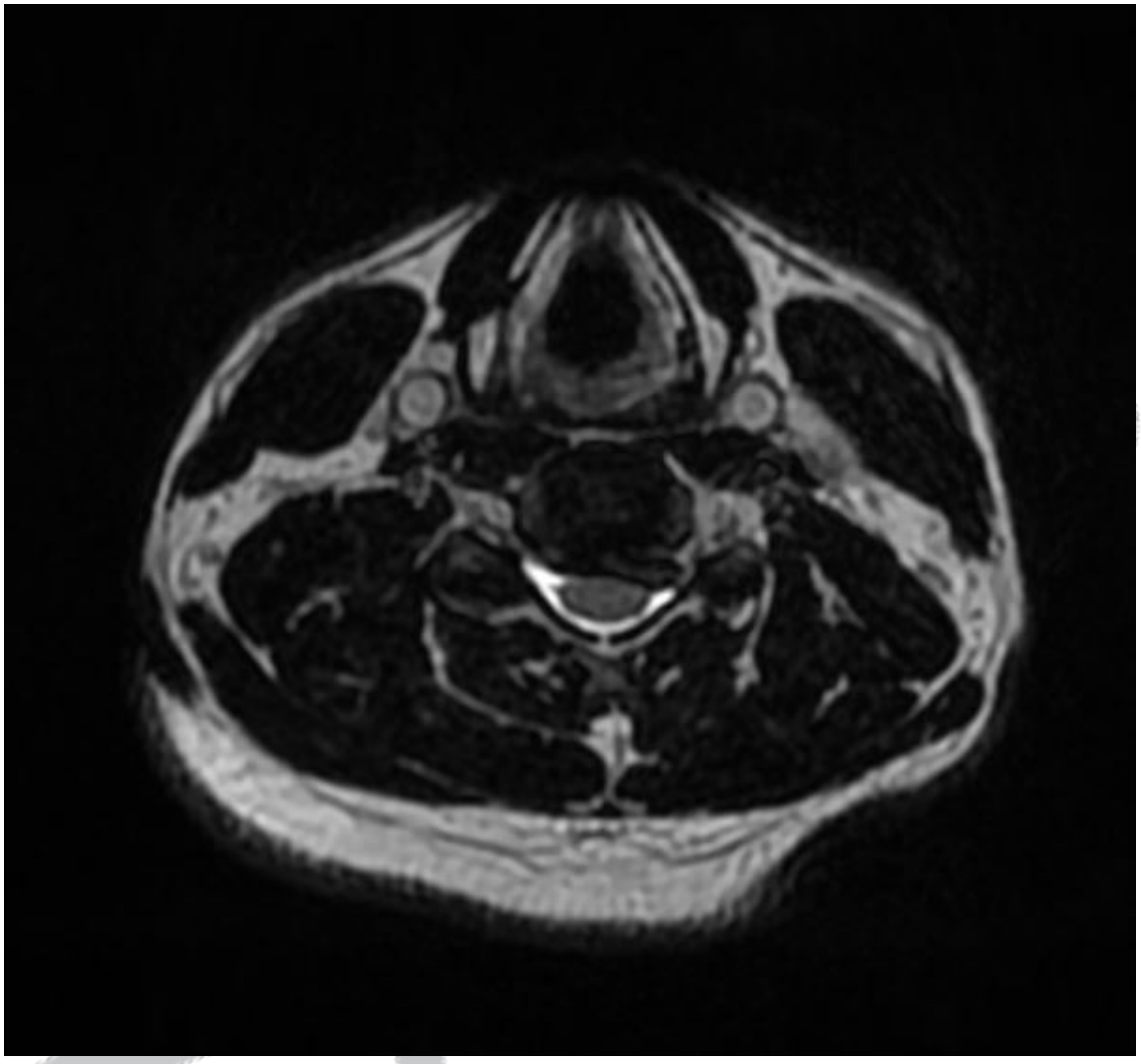

Fig 1B

Fig 2: radiografía anteroposterior básicamente normal salvo por mínimos cambios de osteopenia en paciente con capsulitis adhesiva de hombro derecho; aunque en la mayor parte de los pacientes con capsulitis adhesiva la radiología simple es normal, es importante realizarla para descartar alteraciones óseas como luxaciones, calcificaciones, o procesos metastásicos

Fig 2

Fig 3 Resonancia magnética de hombro izquierdo de mujer de 54 años con capsulitis adhesiva

Fig 3A: Coronal STIR (flecha): marcado engrosamiento de la cápsula articular en el receso axilar anteroinferior

Fig 3B: Sagital T2 FS. Flecha larga: cápsula articular anteroinferior engrosada. Flecha corta: fibrosis a nivel del intervalo rotador

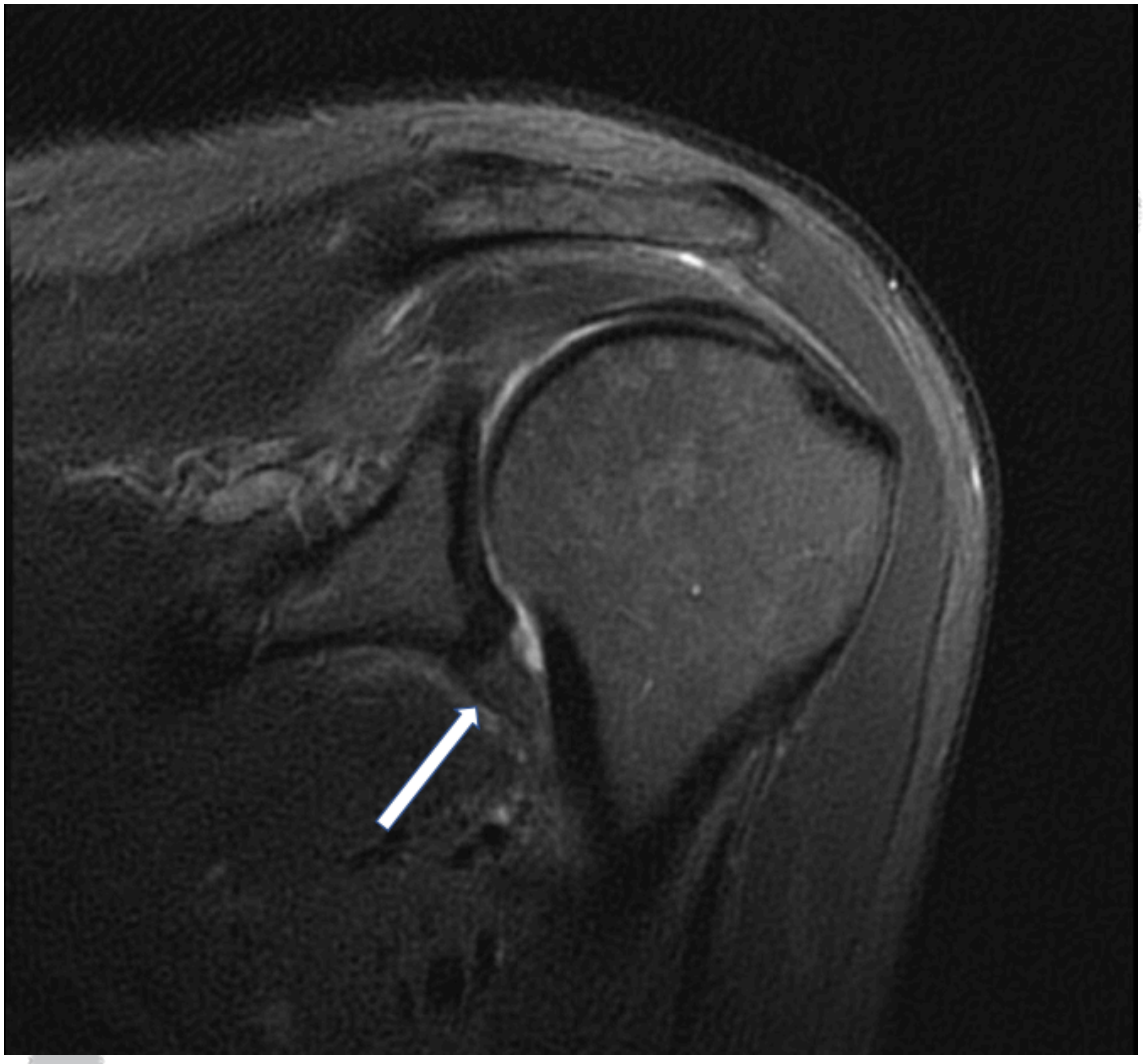

Fig 3ª

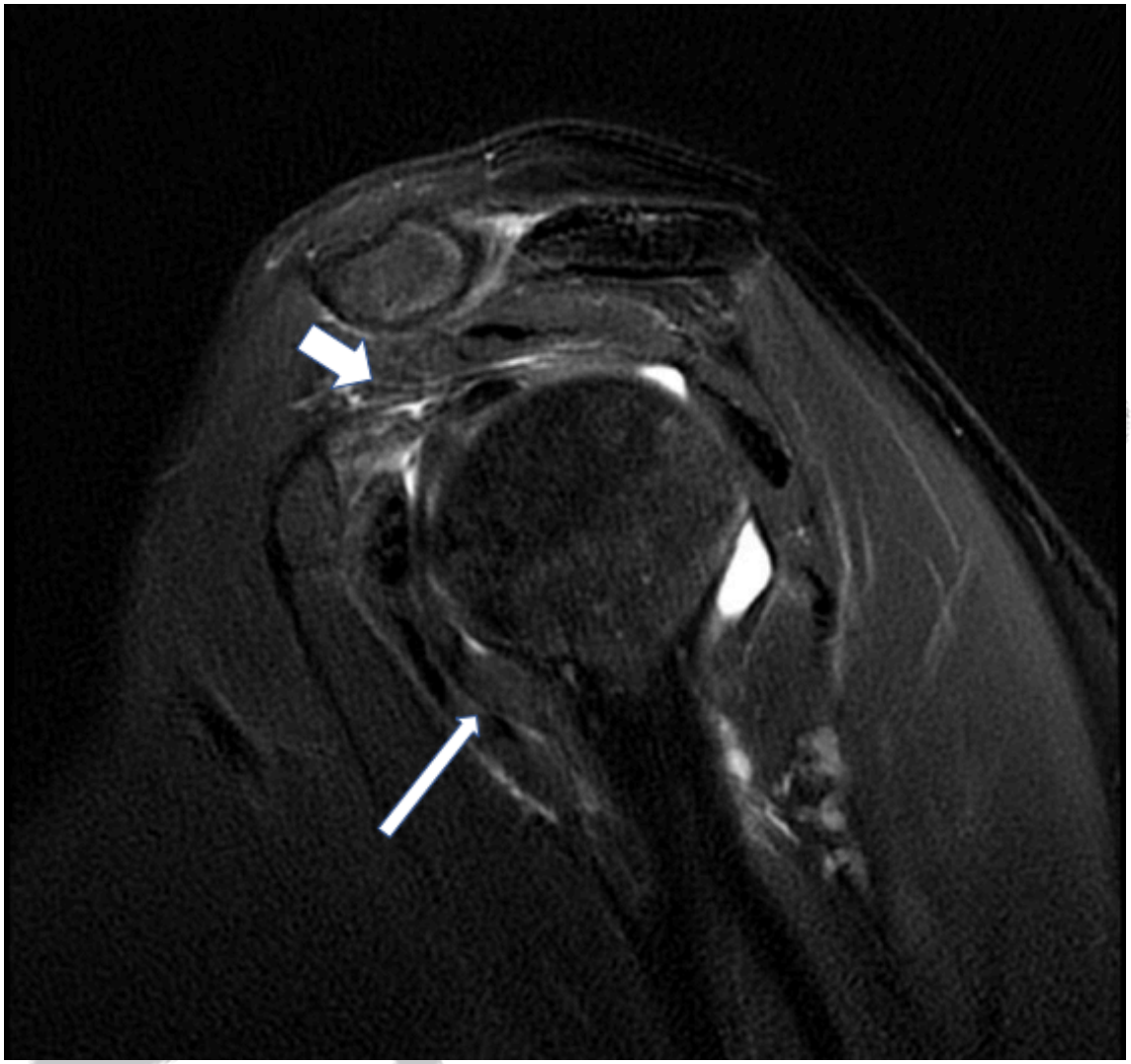

Fig 3B

Fig 4 Infiltración intraarticular glenohumeral guiada por imagen: en este caso bajo control de escopia, campos estériles, anestesia local, decúbito supino, se introduce abocath del 18 en articulacion glenohumeral por anterior a nivel del intervalo rotador, se confirma la posicion intraarticular de la aguja introduciendo contraste radiológico (omnipaque) que dibuja el contorno glenohumeral, y se introduce Levo-bupivacaina al 0,5%, 1 ampolla (10 mg) y 1 ml Trigon depot (triamcinolona 40 mg/ml) intraarticular (glenohumeral) en hombro. Las infiltraciones intraarticulares también pueden ser guiadas por ecografía.

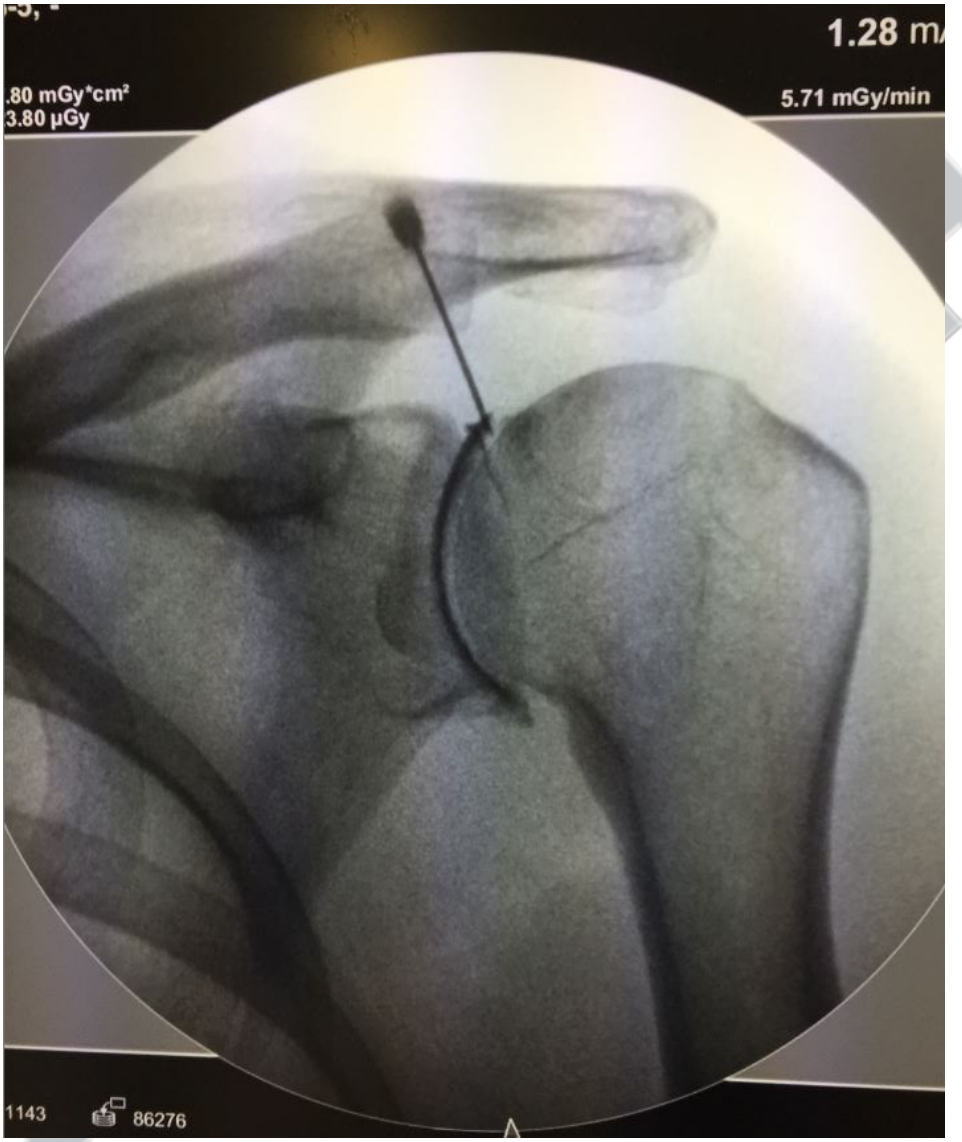

Fig 4

Fig 5. Rangos articulares conseguidos tras una movilización bajo anestesia (MBA) controlada bajo sedación y plexo axilar. La realización de fotos para documentar los rangos logrados en quirófano es un refuerzo positivo para el paciente y su fisioterapeuta ya que tras el procedimiento suele haber una perdida de rango articular que va a precisar continuar el tratamiento de forma inmediata con adecuado control analgésico

Fig 5A Elevación completa

Fig 5B Rotación externa en abducción completa

Fig 5C Rotación interna en abducción completa

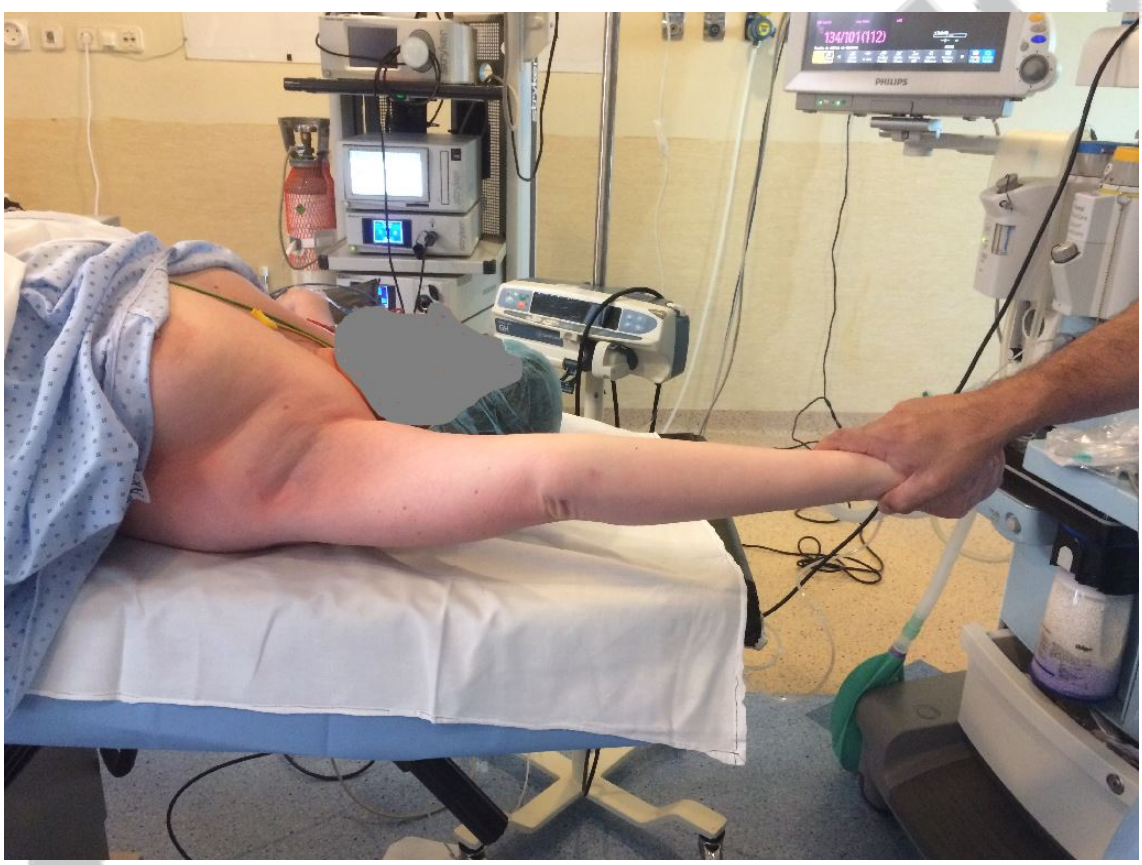

Fig 5A

Fig 5B

Fig 5C

Fig 6. Artrolisis artroscópica hombro derecho, visión desde el portal posterior en decúbito lateral

Fig 6A: Aspecto del intervalo rotador (triangulo o espacio localizado entre la porción larga del bíceps, la parte superior del tendón subescapular y la glena) en una mujer de 46 años con capsulitis adhesiva de hombro derecho durante la realización de una artrolisis artroscópica. Se aprecia sinovitis y neovascularización

Fig 6B: mismo paciente tras la liberación con shaver y terminal de radiofrecuencia eliminando fibrosis y tejido inflamatorio a nivel del intervalo rotador

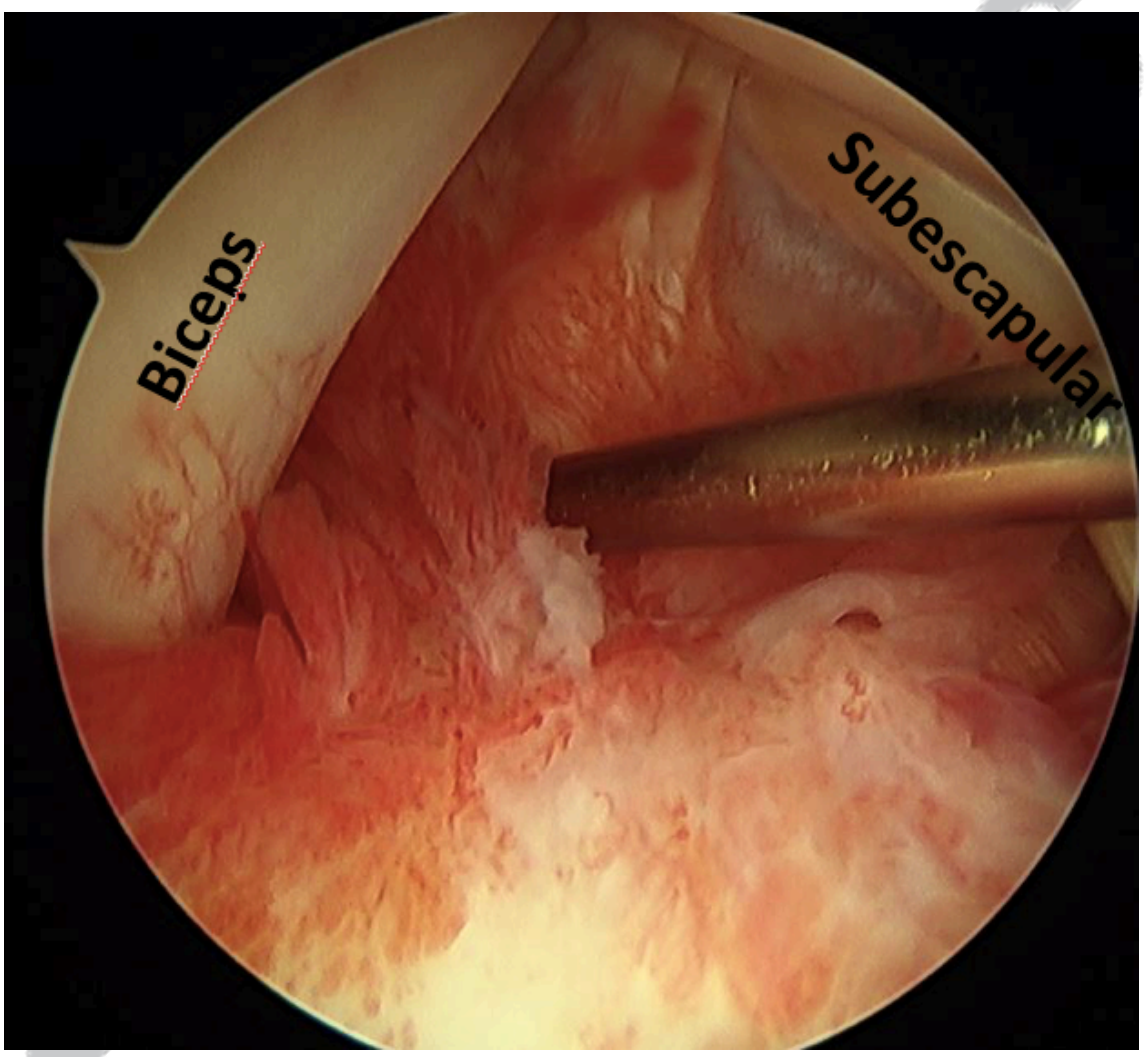

Fig 6A

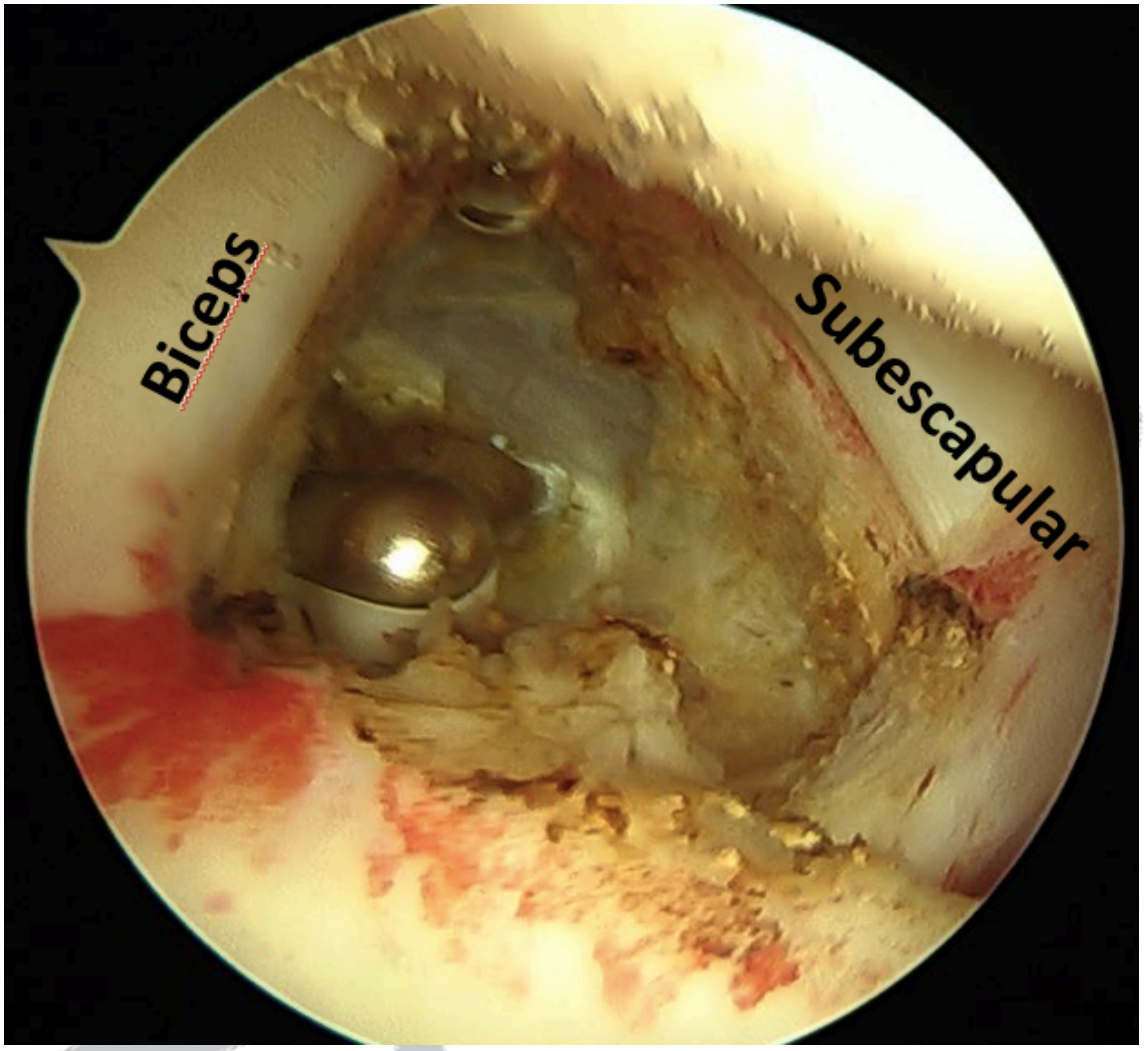

Fig 6B

Fig 7 Varón de 64 años con capsulitis de hombro de más de un año de evolución, con dolor y rigidez intensos (elevación activa 110º, pasiva 120º. RE en abd 60º, RI en abd 70º) tras tratamiento intensivo de rehabilitación y tras dos infiltraciones; antecedentes de cirugía cervical (portador de 4 prótesis cervicales - probable capsulitis secundaria a discopatia cervical). Imágenes de artroscopia de hombro derecho, visión desde el portal posterior en decúbito lateral. Sección artroscópica de la cápsula articular engrosada en el receso axilar. La evolución fue muy favorable en este caso, con resolución del dolor y recuperación de rangos completos en dos meses

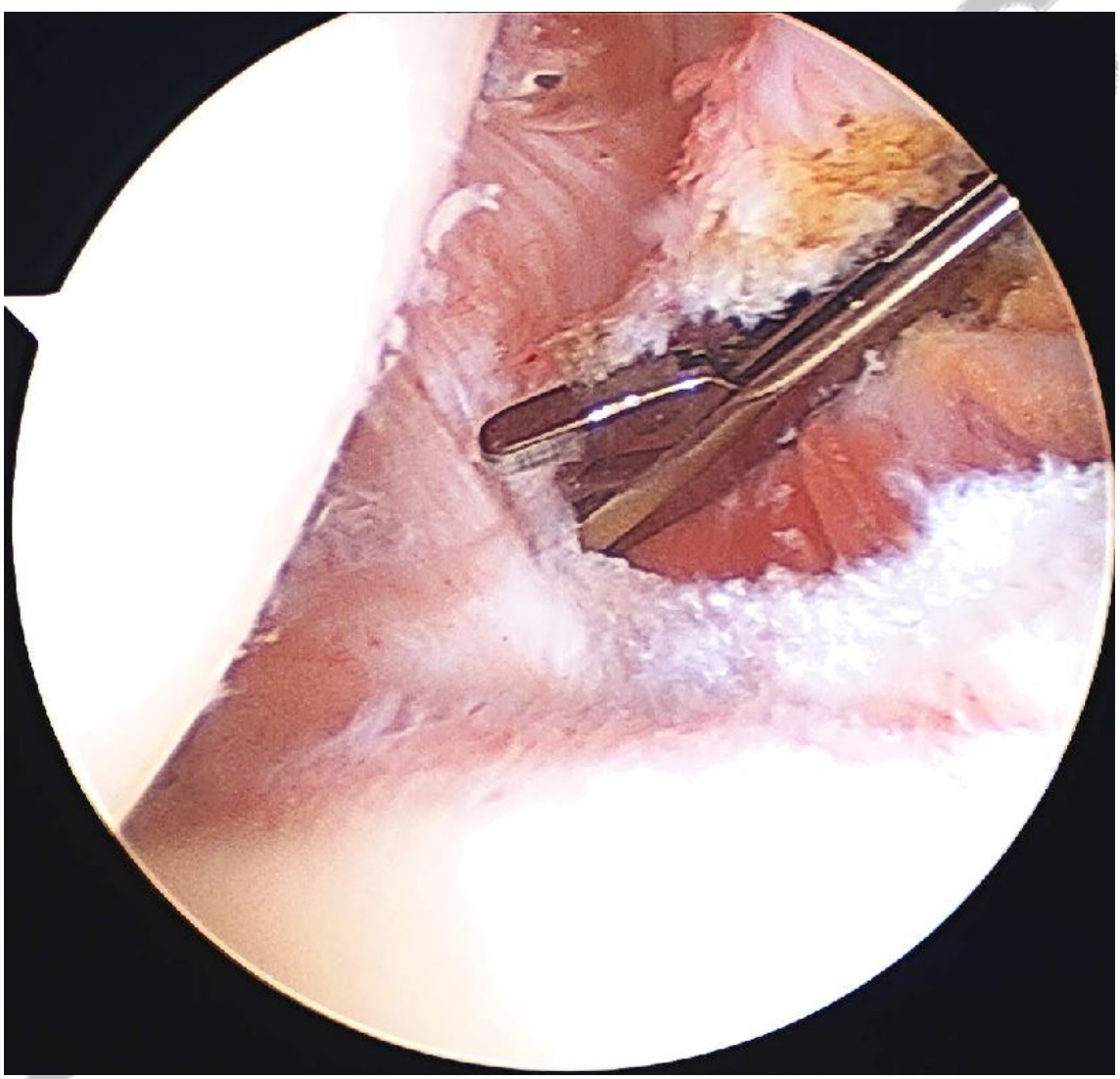

Fig 7

BIBLIOGRAFIA

1. Neer CS, 2nd, Satterlee CC, Dalsey RM, Flatow EL. The anatomy and potential effects of contracture of the coracohumeral ligament. Clin Orthop Relat Res. 1992(280):182-5.
2. Zuckerman JD, Rokito A. Frozen shoulder: a consensus definition. J Shoulder Elbow Surg. 2011;20(2):322-5.
3. Juel NG, Natvig B. Shoulder diagnoses in secondary care, a one year cohort. BMC Musculoskelet Disord. 2014;15:89.
4. Hsu JE, Anakwenze OA, Warrender WJ, Abboud JA. Current review of adhesive capsulitis. J Shoulder Elbow Surg. 2011;20(3):502-14.
5. Hand C, Clipsham K, Rees JL, Carr AJ. Long-term outcome of frozen shoulder. J Shoulder Elbow Surg. 2008;17(2):231-6.
6. Binder A, Hazleman BL, Parr G, Roberts S. A controlled study of oral prednisolone in frozen shoulder. Br J Rheumatol. 1986;25(3):288-92.
7. Thomas SJ, McDougall C, Brown ID, Jaberoo MC, Stearns A, Ashraf R, et al. Prevalence of symptoms and signs of shoulder problems in people with diabetes mellitus. J Shoulder Elbow Surg. 2007;16(6):748-51.
8. Yang S, Park DH, Ahn SH, Kim J, Lee JW, Han JY, et al. Prevalence and risk factors of adhesive capsulitis of the shoulder after breast cancer treatment. Support Care Cancer. 2016.
9. Wang K, Ho V, Hunter-Smith DJ, Beh PS, Smith KM, Weber AB. Risk factors in idiopathic adhesive capsulitis: a case control study. J Shoulder Elbow Surg. 2013;22(7):e24-9.
10. De Ponti A, Vigano MG, Taverna E, Sansone V. Adhesive capsulitis of the shoulder in human immunodeficiency virus-positive patients during highly active antiretroviral therapy. J Shoulder Elbow Surg. 2006;15(2):188-90.
11. Zreik NH, Malik RA, Charalambous CP. Adhesive capsulitis of the shoulder and diabetes: a meta-analysis of prevalence. Muscles Ligaments Tendons J. 2016;6(1):26-34.
12. Schiefer M, Teixeira PF, Fontenelle C, Carminatti T, Santos DA, Righi LD, et al. Prevalence of hypothyroidism in patients with frozen shoulder. J Shoulder Elbow Surg. 2017;26(1):49-55.
13. Prodromidis AD, Charalambous CP. Is There a Genetic Predisposition to Frozen Shoulder?: A Systematic Review and Meta-Analysis. JBJS Rev. 2016;4(2).
14. Hakim AJ, Cherkas LF, Spector TD, MacGregor AJ. Genetic associations between frozen shoulder and tennis elbow: a female twin study. Rheumatology (Oxford). 2003;42(6):739-42.
15. Bunker TD, Anthony PP. The pathology of frozen shoulder. A Dupuytren-like disease. J Bone Joint Surg Br. 1995;77(5):677-83.
16. Benini A, Wagenhauser FJ. Periarthropathia humeroscapularis and cervical disc herniation. Neurochirurgia (Stuttg). 1989;32(2):47-9.
17. Kang JH, Lin HC, Tsai MC, Chung SD. Increased Risk for Adhesive Capsulitis of the Shoulder following Cervical Disc Surgery. Sci Rep. 2016;6:26898.
18. Ryan V, Brown H, Minns Lowe CJ, Lewis JS. The pathophysiology associated with primary (idiopathic) frozen shoulder: A systematic review. BMC Musculoskelet Disord. 2016;17(1):340.
19. Pietrzak M. Adhesive capsulitis: An age related symptom of metabolic syndrome and chronic low-grade inflammation? Med Hypotheses. 2016;88:12-7.
20. Bunker TD, Boyd M, Gallacher S, Auckland CR, Kitson J, Smith CD. Association between Propionibacterium acnes and frozen shoulder: a pilot study. Shoulder Elbow. 2014;6(4):257-61.
21. Bagheri F, Ebrahimzadeh MH, Moradi A, Bidgoli HF. Factors Associated with Pain, Disability and Quality of Life in Patients Suffering from Frozen Shoulder. Arch Bone Jt Surg. 2016;4(3):243-7.
22. Farnikova K, Krobot A, Kanovsky P. Musculoskeletal problems as an initial manifestation of Parkinson's disease: a retrospective study. J Neurol Sci. 2012;319(1-2):102-4.

23. Noboa E, Lopez-Grana G, Barco R, Antuna S. Distension test in passive external rotation: Validation of a new clinical test for the early diagnosis of shoulder adhesive capsulitis. Rev Esp Cir Ortop Traumatol. 2015;59(5):354-9.
24. Wu CH, Chen WS, Wang TG. Elasticity of the Coracohumeral Ligament in Patients with Adhesive Capsulitis of the Shoulder. Radiology. 2016;278(2):458-64.
25. Ahn KS, Kang CH, Kim Y, Jeong WK. Diagnosis of adhesive capsulitis: comparison of contrast-enhanced MRI with noncontrast-enhanced MRI. Clin Imaging. 2015;39(6):1061-7.
26. Park S, Lee DH, Yoon SH, Lee HY, Kwack KS. Evaluation of Adhesive Capsulitis of the Shoulder With Fat-Suppressed T2-Weighted MRI: Association Between Clinical Features and MRI Findings. AJR Am J Roentgenol. 2016;207(1):135-41.
27. Won KS, Kim DH, Sung DH, Song BI, Kim HW, Song KS, et al. Clinical correlation of metabolic parameters on 18F-FDG PET/CT in idiopathic frozen shoulder. Ann Nucl Med. 2017.
28. Wong CK, Levine WN, Deo K, Kesting RS, Mercer EA, Schram GA, et al. Natural history of frozen shoulder: fact or fiction? A systematic review. Physiotherapy. 2017;103(1):40-7.
29. Noten S, Meeus M, Stassijns G, Van Glabbeek F, Verborgt O, Struyf F. Efficacy of Different Types of Mobilization Techniques in Patients With Primary Adhesive Capsulitis of the Shoulder: A Systematic Review. Arch Phys Med Rehabil. 2016;97(5):815-25.
30. Klc Z, Filiz MB, Cakr T, Toraman NF. Addition of Suprascapular Nerve Block to a Physical Therapy Program Produces an Extra Benefit to Adhesive Capsulitis: A Randomized Controlled Trial. Am J Phys Med Rehabil. 2015;94(10 Suppl 1):912-20.
31. Ekim AA, Inal EE, Gonullu E, Hamarat H, Yorulmaz G, Mumcu G, et al. Continuous passive motion in adhesive capsulitis patients with diabetes mellitus: A randomized controlled trial. J Back Musculoskelet Rehabil. 2016;29(4):779-86.
32. Yoon JP, Chung SW, Kim JE, Kim HS, Lee HJ, Jeong WJ, et al. Intra-articular injection, subacromial injection, and hydrodilatation for primary frozen shoulder: a randomized clinical trial. J Shoulder Elbow Surg. 2016;25(3):376-83.
33. Lee JH, Kim SB, Lee KW, Lee SJ, Lee JU. Effect of Hypertonic Saline in Intra-Articular Hydraulic Distension for Adhesive Capsulitis. PM R. 2015;7(7):721-6.
34. Xiao RC, Walley KC, DeAngelis JP, Ramappa AJ. Corticosteroid Injections for Adhesive Capsulitis: A Review. Clin J Sport Med. 2016.
35. Ranalletta M, Rossi LA, Bongiovanni SL, Tanoira I, Elizondo CM, Maignon GD. Corticosteroid Injections Accelerate Pain Relief and Recovery of Function Compared With Oral NSAIDs in Patients With Adhesive Capsulitis: A Randomized Controlled Trial. Am J Sports Med. 2016;44(2):474-81.
36. Lebrun CM. Ultrasound-guided corticosteroid injections for adhesive capsulitis more effective than placebo. Evid Based Med. 2016;21(2):71.
37. Kim DY, Lee SS, Nomkhondorj O, Cho MG, Lee JJ, Hwang JT, et al. Comparison Between Anterior and Posterior Approaches for Ultrasound-Guided Glenohumeral Steroid Injection in Primary Adhesive Capsulitis: A Randomized Controlled Trial. J Clin Rheumatol. 2017;23(1):51-7.
38. Sharma SP, Baerheim A, Moe-Nilssen R, Kvale A. Adhesive capsulitis of the shoulder, treatment with corticosteroid, corticosteroid with distension or treatment-as-usual; a randomised controlled trial in primary care. BMC Musculoskelet Disord. 2016;17:232.
39. Baumgarten KM, Helsper E. Does chondrolysis occur after corticosteroid-analgesic injections? An analysis of patients treated for adhesive capsulitis of the shoulder. J Shoulder Elbow Surg. 2016;25(6):890-7.
40. Lee LC, Lieu FK, Lee HL, Tung TH. Effectiveness of hyaluronic acid administration in treating adhesive capsulitis of the shoulder: a systematic review of randomized controlled trials. Biomed Res Int. 2015;2015:314120.
41. Sasanuma H, Sugimoto H, Kanaya Y, Iijima Y, Saito T, Saito T, et al. Magnetic resonance imaging and short-term clinical results of severe frozen shoulder treated with manipulation under ultrasound-guided cervical nerve root block. J Shoulder Elbow Surg. 2016;25(1):e13-20.

42. Loew M, Heichel TO, Lehner B. Intraarticular lesions in primary frozen shoulder after manipulation under general anesthesia. J Shoulder Elbow Surg. 2005;14(1):16-21.
43. Dattani R, Ramasamy V, Parker R, Patel VR. Improvement in quality of life after arthroscopic capsular release for contracture of the shoulder. Bone Joint J. 2013;95-B(7):942-6.
44. Badalamente MA, Wang ED. CORR(R) ORS Richard A. Brand Award: Clinical Trials of a New Treatment Method for Adhesive Capsulitis. Clin Orthop Relat Res. 2016;474(11):2327-36.

SECHC