Introducción

- El bíceps braquial es un musculo fusiforme localizado en el compartimiento anterior del brazo.
- El tendón del bíceps distal se inserta en la tuberosidad bicipital del radio [1].
- Distalmente el tendón del bíceps también tiene dos inserciones diferentes [1,5].
  - La cabeza corta en la región distal de la tuberosidad bicipital del radio.
  - La cabeza larga se inserta en la región proximal de la tuberosidad bicipital del radio.
- Es importante conocer las relaciones anatómicas del tendón del bíceps distal en la flexura del codo para evitar lesiones iatrogénicas de las 2 estructuras nerviosas que se encuentran en esta región:
  - El nervio cutáneo antebraquial lateral (LABC): discurre en el espesor del tejido celular subcutáneo acompañando a la vena cefálica, lateral al tendón del bíceps distal. Se encarga de la sensibilidad de la cara lateral del antebrazo.
  - El nervio interóseo posterior (PIN): su función es dar inervación motora a la musculatura extensora tanto de los dedos como la muñeca.

- La rotura de bíceps distal es una lesión que puede ser: [2]
  - Completa [Fig.1].
  - Parcial (principalmente en el lado radial de la tuberosidad).
  - Intrasustancia.

[Fig. 1] Rotura completa de tendón de bíceps distal

Fisiopatología

- Suele ocurrir en un tendón debilitado durante una carga excéntrica súbita del codo con antebrazo en flexión y supinación [3,4].

Epidemiología

- Incidencia rara (1.2 por cada 100.000 pacientes) [3].
- Tiende a presentarse en la mano dominante y en pacientes masculinos de mediana edad (95%) [3].
- Los factores de riesgo incluyen edad, tabaquismo, hipovascularidad, uso de corticoesteroides y sobreuso [3].

EXPLORACIÓN FÍSICA

- El paciente refiere dolor agudo súbito en la región anterior y proximal del antebrazo, acompañado por un "pop" audible con debilidad para la flexión y supinación del mismo [7].
- A la inspección y palpación se observa edema, equimosis medial, con retracción proximal del músculo (signo de Popeye inverso) [Fig. 2] así como defecto palpable en fosa antecubital [6].

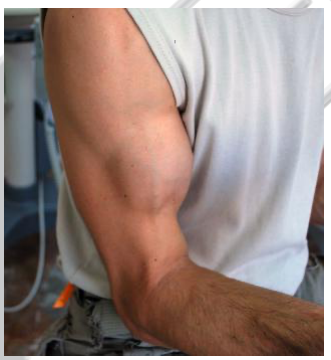

[Fig. 2] Signo Popeye invertido

- La maniobra más específica de exploración es el Hook Test:
  - Codo flexionado a 90 grados y supinación de antebrazo.
  - El examinador usa su dedo índice para enganchar el aspecto lateral del tendón del bíceps distal [Fig. 3].
  - El test es positivo cuando no hay ninguna estructura que enganchar en la fosa antecubital. En pacientes musculados es preciso diferenciar el bíceps distal del músculo braquial anterior .
  - Sensibilidad y especificidad prácticamente del 100% [8].

[Fig. 3] Hook Test

- Bíceps squeeze test:
  - Codo a 60---80 grados de flexión y antebrazo ligeramente pronado.
  - Se estabiliza el codo y con otra mano se realiza compresión del músculo del
    bíceps [Fig. 4].
  - Una prueba positiva es la incapacidad para observar supinación del antebrazo o muñeca al no transmitirse el ligero efecto de supinación por la rotura del bíceps distal.
  - Sensibilidad 96% [9].

[Fig. 4] Bíceps Squeeze Test

Diagnóstico

- Debido a la alta sensibilidad y especificidad de las pruebas especiales, el diagnóstico para roturas completas del tendón distal del bíceps es eminentemente clínico.
- El ultrasonido juega un papel importante en el diagnóstico de rotura de bíceps distal cuando se sospecha clínicamente [10].
  - Sensibilidad 95%; especificidad 71% y 91% de exactitud para el diagnóstico de rotura completa de tendón de bíceps distal.
  - Proyección antero---medial: antebrazo en supinación, se localiza la línea articular y caudal a esta se localizará el tendón del bíceps a lado de la arteria braquial superficial [Fig. 5].

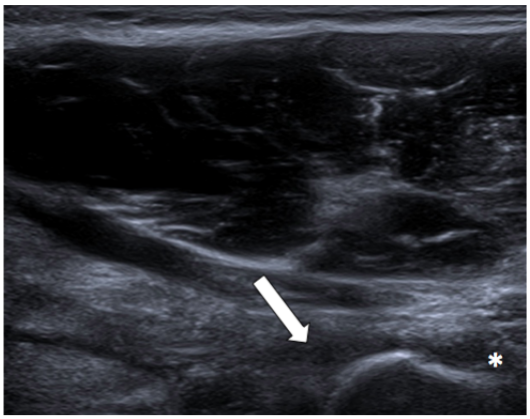

[Fig. 5] Ecografía con imagen longitudinal del codo en flexión donde la flecha muestra el extremo distal del bíceps braquial y el asterisco la tuberosidad radial desnuda por ausencia de inserción tendinosa.

- Proyección posterior: codo flexionado y en pronación se localizará la tuberosidad bicipital, apareciendo también el patrón fibrilar del tendón del bíceps [Fig. 6].

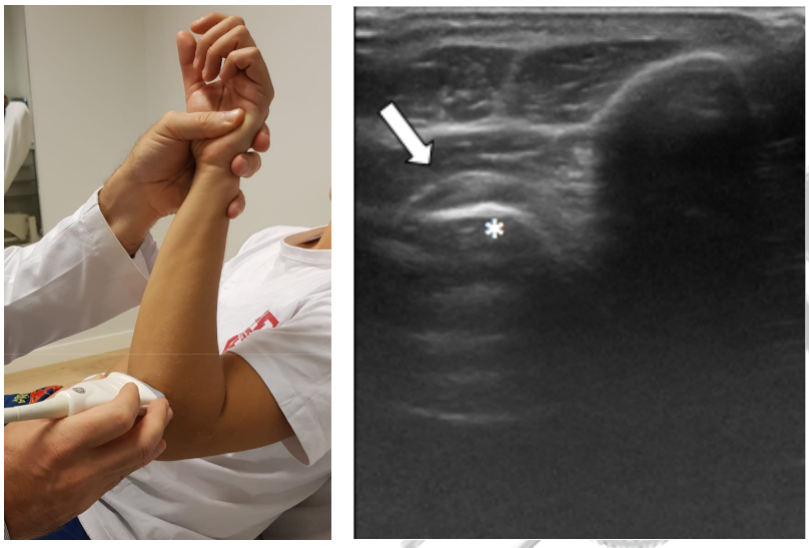

[Fig. 6] Ecografía con proyección posterior en donde la flecha muestra el tendón de bíceps distal íntegro y el asterisco muestra la tuberosidad bicipital

- En casos de duda, el estudio de elección es la RMN
  - Se observa un espacio entre el tendón y su inserción en la tuberosidad del radio.
  - Sensibilidad 92%; especificidad 85% [8].

[Fig.7] Corte sagital RMN. Rotura completa del tendón del bíceps distal con retracción de 6 cm, la flecha muestra el tendón retraído.

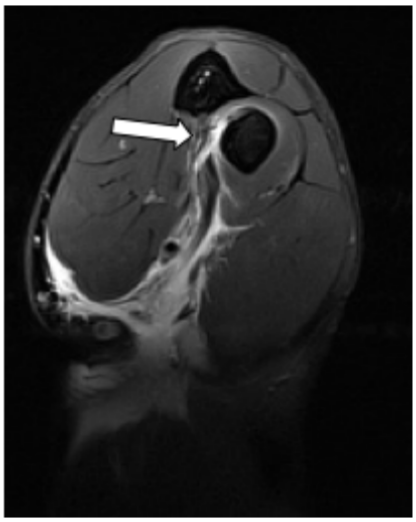

[Fig. 8]Corte axial RMN. La flecha muestra el tendón del bíceps distal roto con leve retracción.

Tratamiento

- Conservador:

[Fig. 8]Corte axial RMN. La flecha muestra el tendón del bíceps distal roto con leve retracción.

  - Indicado en pacientes con baja demanda funcional o con alto riesgo para complicaciones perioperatorias.
  - En caso de optarse por el tratamiento conservador se ha de asumir una pérdida del 50% de fuerza en supinación, 30% de fuerza de flexión y 15% de fuerza de agarre [11,12].

- Tratamiento quirúrgico:
  - Indicado en pacientes para preservar la función, en deportistas y en lesiones parciales que no responden al tratamiento conservador y continúan con clínica [13,15].
  - La cirugía debe realizarse de manera precoz para evitar retracción y adherencias del bíceps.
  - La rotura puede ser reparada mediante una única incisión (abordaje de Henry modificado) o mediante doble incisión (Boyd & Anderson modificado) [14] [fig. 9].
  - Existen numerosos métodos de fijación incluyendo túneles óseos, anclajes, tornillos intraóseos o botones corticales.
  - En nuestro centro realizamos un abordaje único con un sistema tipo endobutton cortical con buenos resultados.

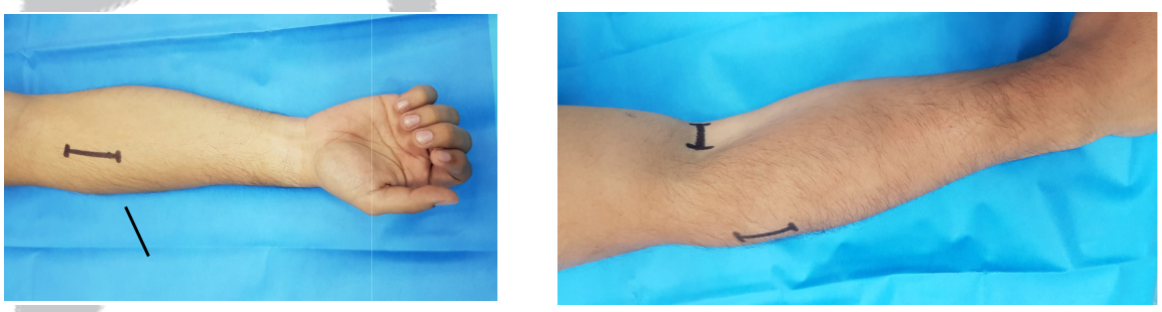

[Fig. 9] A) Abordaje único (Henry modificado). B) Doble abordaje (Boyd-Anderson modificado)

- Técnica quirúrgica (abordaje único):
    - Paciente en decúbito supino en mesa de mano radiolúcida.
    - Se realiza una única incisión longitudinal de 3 cm, 2 cm distal a la línea de flexión del codo a nivel de la tuberosidad bicipital del radio [Fig. 10].
    - Se identifica y protege el nervio cutáneo lateral del antebrazo. Con disección roma se separa la fascia superficial y se identifica el cabo del
      tendón del bíceps distal lesionado, que suele estar más superficial de lo que se piensa.
    - Una vez identificado, se prepara el tendón con la primera sutura realizando sutura tipo Bunnell para fijar el Ziploop y una segunda sutura de tipo Krackow para una fijación más estable y segura [fig. 11].
    - Una vez preparado el tendón, se identifica la tuberosidad bicipital del radio y con el antebrazo en máxima supinación para evitar lesión del nervio interóseo posterior. Se coloca una aguja de Kirschner (AK) guía (2.4mm) a través de la tuberosidad bicipital bajo control escópico para comprobar el
      centraje en la tuberosidad [Fig. 12]. Se perfora con una broca de 7---8 mm, la cual inserta a través de la AK, solo la primera cortical. Después, con broca de 4.5 mm a través de la AK, se broca la cortical posterior
    - Con el uso de un empujador se pasa el dispositivo de fijación Toggle Lock o similar a través del radio. Una vez confirmada la colocación del botón, se tensionan las suturas y el tendón se fija en el radio [fig. 12---13].

Ventajas	Desventajas
• Técnica quirúrgica más anatómica • Túneles óseos son perpendiculares al eje longitudinal del radio, lo cual minimiza el riesgo de lesión nerviosa. • Menor riesgo de osificación heterotrófica	• Riesgo de lesión nerviosa • Dificultad técnica

[Fig.10]

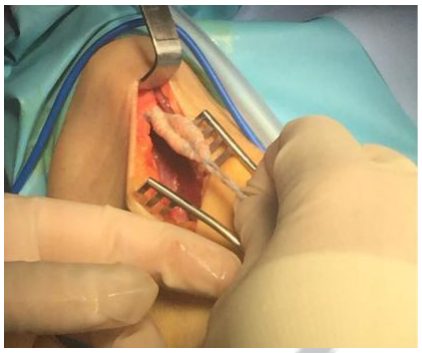

[Fig.11]

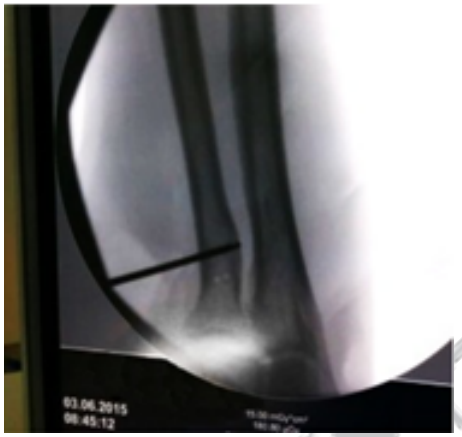

[Fig.12]

[Fig.13]



[Fig.14]

- Técnica quirúrgica (doble abordaje modificado):
  - Paciente en decúbito supino en mesa de mano radiolúcida.
  - Se realiza una incisión antecubital transversal de aproximadamente 2 cm. ○ Por la misma incisión, protegiendo el nervio cutáneo lateral del antebrazo se localiza y se extrae el tendón de bíceps distal lesionado.
  - Ya identificado, se prepara el tendón resecando la parte más distal del tendón lesionado y se colocan suturas mediante puntos tipo Krackow y Bunell.
  - Ya preparado el tendón, se realiza una segunda incisión en la cara lateral del antebrazo. El tendón se pasa por debajo y de medial a lateral del radio con el antebrazo en pronación máxima, se extrae el tendón por esta segunda incisión y se reinserta utilizando ya sea anclajes, tornillo o botones corticales.

Ventajas	Desventajas
• Menor riesgo de lesión nerviosa	• Riesgo de osificación heterotrófica • Disección extensa • Se han reportado casos de sinostosis radio-cubital

Consejos prácticos
• Seguir la sinovial de la inserción distal hasta localizar la tuberosidad bicipital del radio • Bíceps se encuentra muy superficial proximalmente • Para identificar el LABC Y evitar su lesión, es importante localizar la vena cefálica en el tejido celular subcutáneo ya que siguen el mismo trayecto. • La posición del antebrazo de menor riesgo durante el brocado para evitar la lesión del nervio interóseo posterior a nivel del cuello del radio es la de supinación máxima. • Palpar y exponer correctamente la tuberosidad radial con el fin de minimizar el riesgo de compresión del PIN. • Realizar el brocado de la guía del ToggleLock con una inclinación de 30° hacia cubital, evitando el trayecto del PIN.

SECHC

Referencias

[1] Mazzocca AD, Cohen M, Berkson E, Nicholson G, Carofino BC, Arciero R, Romeo AA. The anatomy of the bicipital tu--- berosity and distal biceps tendon. J Shoulder Elbow Surg 2007; 16:122---7.

[2] Agins HJ, Chess JL, Hoekstra DV, Teitge RA. Rupture of the distal insertion of the biceps brachii tendon. Clin Orthop Relat Res 1988; (234): 34---8.

[3] Safran MR, Graham SM. Distal biceps tendon ruptures: Incidence, demographics, and the effect of smoking. Clin Orthop Relat Res 2002; (404): 275---83.

[4] Seiler JG III, Parker LM, Chamberland PD, Sherbourne GM, Carpenter WA. The distal biceps tendon. Two potential mechanisms involved in its rupture: Arterial supply and mechanical impingement. J Shoulder Elbow Surg 1995; 4(3): 149---56.

[5] Jarrett CD, Weir DM, Stuffmann ES, Jain S, Miller MC, Schmidt CC. Anatomic and biomechanical analysis of the short and long head components of the distal biceps tendon. J Shoulder Elbow Surg 2012; 21(7): 942---8.

[6] Devereaux MW, ElMaraghy AW. Improving the rapid and reliable diagnosis of complete distal biceps tendon rupture: A nuanced approach to the clinical examination. Am J Sports Med 2013; 41(9): 1998---2004.

[7] Bain GI, Durrant AW. Sports---related injuries of the biceps and triceps. Clin Sports Med 2010; 29(4): 555---76.

[8] O´Driscoll SW, Gonsalves LB, Dietz P. The hook test for distal biceps tendon avulsion. Am J Sports Med 2007; 35:1865---9.

[9] Ruland RT, Dunbar RP, Bowen JD. The biceps squeeze test for diagnosis of distal biceps tendon ruptures. Clin Orthop Relat Res 2005; 437:128---31

[10] Da Gama L, Fessell DP, Miller BS, Kelly A, Brandon C. The role of sonography in differentiating full versus partial distal biceps tendon tears: correlation with surgical findings. AJR2013; 200:150---162

[11] Baker BE, Bierwagen D. Rupture of the distal tendon of the biceps brachii. Operative versus non---operative treatment. J Bone Joint Surg Am. 1985; 67(3):414---7

[12] Hetsroni I, Pliz---Burstein R, Nyska M, Back Z, Barchilon V, Mann G. Avulsion of the distal biceps brachii tendon in middle---aged population: is

surgical repair advisable? A comparative study of 22 patients treated with either nonoperative management or anatomical repair

[13] l---Hawary R, Macdermid JC, Faber KJ, Patterson SD, King GJ: Distal biceps tendon repair: Comparison of surgical techniques. *J Hand Surg Am* 2003;28: 496---502.

[14] D'Arco P[1], Sitler M, Kelly J, Moyer R, Marchetto P, Kimura I, Ryan J. Clinical, functional, and radiographic assessments of the conventional and modified Boyd---Anderson surgical procedures for repair of distal biceps tendon ruptures. Am J Sports Med. 1998; 26(2):254--- 61

[15] Grewal R, Athwal GS, MacDermid JC, Faber KJ, Drosdowech DS, El---Hawary R. Single versis double---incision technique for the repair of acute distal biceps tendon ruptures: a randomized clinical trial. J Bone Joint Surg Am. 2012; 94:1166---74

SECHC